Aus der Abteilung für Neuropathologie,
Pathologisch-Anatomisches Institut am Klinikum
der Johannes-Gutenberg-Universität Mainz

Topographische Beziehungen zwischen ischämischen Muskelfaserveränderungen und Mikroembolien. Eine tierexperimentelle Serienschnittuntersuchung.

INAUGURALDISSERTATION

zur Erlangung der Würde eines Doktors der Medizin
der Johannes-Gutenberg-Universität in Mainz
dem Fachbereich Medizin vorgelegt

von Eberhard Lang
aus Sulzbach/Saar

Mainz 1980

1981

Aus der Abteilung für Neuropathologie,
Pathologisch-Anatomisches Institut am Klinikum
der Johannes-Gutenberg-Universität Mainz

Topographische Beziehungen zwischen ischämischen Muskelfaserveränderungen und Mikroembolien. Eine tierexperimentelle Serienschnittuntersuchung.

INAUGURALDISSERTATION

zur Erlangung der Würde eines Doktors der Medizin
der Johannes-Gutenberg-Universität in Mainz
dem Fachbereich Medizin vorgelegt

von Eberhard Lang
aus Sulzbach/Saar

Mainz 1980

Dekan:	Professor Dr. med. H. Leithoff
1. Gutachter:	Professor Dr. med. J.M. Schröder
2. Gutachter:	Professor Dr. H.Ch.Hopf
3.Gutachter:	Prof. Dr. W. Doerr

Tag der mündlichen Prüfung: 11.3.1981

UNIV.
LEIDEN
BIBL.

INHALTSVERZEICHNIS

1.	Einleitung	1
1.1	Anatomisch-histologische Vorbemerkungen	4
2.	Material und Methode	8
2.1	Anzahl der Tiere	8
2.2	Emboli	9
2.3	Operationstechnik	15
2.4	Beobachtung des Tierverhaltens	19
2.5	Perfusionsfixation	20
2.6	Entnahme von Muskelgruppen	21
2.6.1	Herstellung der Präparate für dreidimensionale Untersuchungen nach Paraffineinbettung	22
2.6.2	Herstellung der Präparate für qualitative Untersuchungen nach Eponeinbettung	24
2.7	Mikroskopische Untersuchungstechnik und räumliche Darstellung der Beziehungen zwischen Muskelfaserveränderungen und Gefäßsystem	26
3.	Ergebnisse	31
3.1	Qualitative Muskelveränderungen	31
3.1.1	1-Tages-Stadium	31
3.1.2	8-Tage-Stadium	36
3.1.3	30-Tage-Stadium	41
3.2	Topographische Beziehungen zwischen Mikroembolien und geschädigten Muskelfaserarealen	42
3.2.1	Topographische Beziehungen zwischen Mikroembolien und geschädigten Einzelfasern	43
3.2.2	Topographische Beziehungen zwischen Mikroembolien und geschädigten Muskelfaserarealen, die bis zu 15 Muskelfasern enthalten	46

3.2.3 Topographische Beziehungen zwischen Mikroembolien und geschädigten Muskelfaserarealen, die bis zu 20 Muskelfasern enthalten 47
3.2.4 Topographische Beziehungen zwischen Mikroembolien und geschädigten Muskelfaserarealen, die bis zu 40 Muskelfasern enthalten 52
3.2.5 Topographische Beziehungen zwischen Mikroembolien und geschädigten Muskelfaserarealen von der Größe mehrerer Faszikel 55
3.2.5.1 Muskelfaserveränderungen eines großen Infarktes im m. gastrocnemius 57
3.2.5.2 Gefäßveränderungen eines großen Infarktes im m. gastrocnemius 59
3.2.5.3 Topographische Beziehungen zwischen Muskelfaserveränderungen und Gefäßsystem eines großen Infarktes im m. gastrocnemius 64

4. Diskussion 76

5. Zusammenfassung 100

6. Literaturverzeichnis 103

1. Einleitung

Die anfangs gewonnenen lichtmikroskopischen Ergebnisse über die Degeneration und Regeneration der Muskelfasern unter ischämischen Bedingungen (LE GROS CLARK, BLOMFIELD, 1945 [38]; HARMAN, 1947 [25]; HARMAN, GWINN, 1949 [26]) wurden später durch ultrastrukturelle Untersuchungen ergänzt und teilweise berichtigt (MOORE, RUSKA, COPENHAVER, 1956 [45]; ALLBROOK, 1962 [1]). Es folgten detailliertere Arbeiten über die Phagozytose (BINTLIFF, WALKER, 1960 [5]) und Regeneration (HOLTZER, MARSHALL, FINCK, 1957 [30]; MAURO, 1961 [42]; WALKER, 1962 [73]; MUIR, KANJI, ALLBROOK, 1965 [47]) ischämisch geschädigter Muskelfasern. Differenzierte Aussagen über den zeitlichen Verlauf der morphologischen Veränderungen nach einer ischämischen Muskelfaserschädigung veranlaßte spätere Autoren zu einer systematischen Untersuchung der geschädigten Muskelfasern hinsichtlich Ischämiedauer sowie Untersuchungszeitpunkt nach Aufhebung der Ischämie (DAHLBÄCK, RAIS, 1966 [13]; KASPAR, WIESMANN, MUMENTHALER, 1969 [35]; KARPATI, CARPENTER, MELMED, EISEN, 1974 [34]; MÄKITIE, TERÄVÄINEN, 1977 [39, 40, 41]; HANZLIKOVA, SCHIAFFINO, 1977 [24]; HEFFNER, BARRON, 1978 [29]; KELTS, KAISER, 1979 [36]). Trotz geringer Unterschiede bei der Ischämieerzeugung stimmen die lichtmikroskopischen, histochemischen und ultrastrukturellen Befunde dieser Autoren größtenteils überein und dienen als Grundlage für die Beurteilung der qualitativen ischämischen Muskelfaserveränderungen der vorliegenden Untersuchungen.

In allen diesen Arbeiten ist der morphologische Verlauf ischämischer Muskelfaserveränderungen nach einer mehr oder weniger kompletten, temporären Ischämie durch Ligatur des Hauptgefäßes oder Anlegen eines Tourniquets untersucht worden. Doch bestehen noch immer Unklarheiten über die nutritive Abhängigkeit einzelner Muskelfasern, Muskelfasergruppen und Faszikel von ihrer Gefäßversor-

gung im Bereich der terminalen Strombahn. Kenntnisse darüber wären ein wertvoller Beitrag zur Einbeziehung der Mikrozirkulation des Muskels in die Überlegungen über die Pathogenese der kindlichen Polymyositis sowie der DUCHENNE'schen Muskeldystrophie.

Bei der kindlichen Polymyositis liegt aufgrund der ausgeprägten Gefäßveränderungen die Vermutung nahe, daß die degenerativ veränderten Muskelfaserareale ischämisch bedingt sind (BANKER, 1975 [2]; BANKER u. VICTOR, 1966 [3]; BOYLAN u. SOKOLOFF, 1960 [6]; CARPENTER et al., 1976 [10]; JERUSALEM et al., 1974 [33]). Charakteristisches, morphologisches Merkmal der frühen Veränderungen der DUCHENNE'schen Muskeldystrophie sind kleine Gruppen nekrotischer oder regenerierender Muskelfasern, die von histologisch normalen Muskelfasern umgeben sind. Ähnliche histologische Veränderungen entstanden durch mikroarterielle Embolisation (HATHAWAY, ENGEL u. ZELLWEGER, 1970 [27]) sowie durch Erzeugung einer funktionellen Ischämie (MENDELL, ENGEL u. DERRER, 1972 [43]; SELYE, 1965 [63]), so daß eine ischämische Genese der Muskelfaserveränderungen im frühen Stadium der DUCHENNE'schen Muskeldystrophie diskutiert wurde. "Die Größe der Muskelfasergruppen (s.c. in der DUCHENNE'schen Muskeldystrophie) läßt vermuten, daß sie dem kritischen Gebiet einer terminalen Arteriole oder vielleicht einem Gefäß distal davon entspricht" (HATHAWAY, ENGEL u. ZELLWEGER, 1970 [27]).

Ziel dieser Arbeit ist es, durch Untersuchung der topographischen Beziehungen zwischen mikroembolisch verschlossenen, terminalen, arteriellen Gefäßen und den daraus resultierenden Schädigungen isolierter Muskelfasergruppen eine Vorstellung von der Nutrition der geschädigten Muskelfasern aus dem Kapillarkontinuum und dem Maschenwerk des distalen, arteriellen Gefäßbaumes zu erhalten, um folgende Fragen zu beantworten:

1. Genügt der Verschluß einer einzelnen Kapillare, einer Arteriole oder eines größeren arteriellen Gefäßes zur Erzeugung ischämischer Muskelfaserveränderungen oder müssen mehrere Gefäße verschlossen sein, und ist hierzu eine gewisse räumliche Konstellation mehrerer Gefäßverschlüsse in der Nachbarschaft der geschädigten Muskelfasern notwendig?

2. Ist die Größe der geschädigten Muskelfasergruppen vom Kaliber der dafür verantwortlichen, verschlossenen Gefäße abhängig?

3. Wie verhält sich eine ischämisch geschädigte Muskelfaser in der Längsrichtung: Gibt es im Embolisationsexperiment eine segmentale Muskelfaserschädigung durch segmentale Ischämie und welche topographischen Beziehungen bestehen zwischen beiden? Oder erstreckt sich die Muskelfaserschädigung über den ischämischen Bezirk hinaus?

Wir wählten zur Erzeugung ischämischer Muskelfaserveränderungen das Embolisationsexperiment, das zu einem ähnlichen Zwecke an Kaninchen zuerst von HATHAWAY, ENGEL und ZELLWEGER (1970) [27] in die Muskelpathologie eingeführt worden ist. Das Experiment erfuhr aus methodischen Gründen insoweit eine Änderung, als daß

1. die Embolisation an der Hinterextremität der Ratte erfolgte. Denn die räumliche Untersuchung der Beziehungen zwischen ischämischen Muskelfaserveränderungen und dem in bestimmten Ästen mikroembolisch verschlossenen Gefäßsystem erfordert die Herstellung vollständiger Schnittserien, die bei kleineren Muskeln naturgemäß rationeller herzustellen sind, und

2. als Emboli Kunststoff-Kügelchen mit einem Durchmesser von 25,7 µm ($\bar{s}$: 5,8 µm) verwandt wurden, um eine einwandfreie Injektion in die a. iliaca der Ratte und

ein möglichst weites Vordringen der Emboli in die Endäste des arteriellen Gefäßbaumes zu erreichen.

1.1 Anatomisch-histologische Vorbemerkungen

Die Anatomie des Gefäßsystems der Skelettmuskulatur wurde bereits Ende des letzten Jahrhundert ausführlich beschrieben (RANVIER, 1874 [52]; SPALTEHOLZ, 1888 [66]) und nur hinsichtlich der terminalen Strombahn wesentlich ergänzt.

Nach Eintritt meist mehrerer Versorgungsarterien in den Muskel verzweigen sich diese als stärkere Äste in den großen Bindegewebssepten (STINGL, 1971 [69]). Diese sogenannten primären Äste (STINGL, 1970 [68]), die dem "gröberen Netzwerk" von SPALTEHOLZ (1888)[66], dem "macromesh" von SAUNDERS et al. (1957) [59] und dem "Netz I. Ordnung" von HAMMERSEN (1962) [22] entsprechen, bilden ein primäres, allseitig anastomosierendes Netz, dessen Architektonik von der Fiederung des Muskels und damit von der Struktur der Septen abhängt (STINGL, 1970[68]). Im Unterschied zu ungefiederten Muskeln finden sich in gefiederten, wie in den hier untersuchten mm. gastrocnemius et soleus, verschieden große und unregelmäßig weit auseinanderliegende Septen. Darin ist das primäre Gefäßbett weniger regelmäßig ausgebildet, und meist anastomosieren nur die stärksten Äste, während die feineren Äste keine Verbindung untereinander zeigen und terminal verästelt sind (STINGL, 1970 [68]). Innerhalb der Maschen des primären Gefäßnetzes befindet sich wiederum ein sekundäres System kleiner Arterien, dessen Anordnung von der Regelmäßigkeit und Dichte des primären Systems abhängt: Die gefiederten Muskeln mit engen, regelmäßigen primären Gefäßmaschen enthalten ein reichlich anastomosierendes sekundäres Gefäßnetz, während sich in den ungefiederten Muskeln mit weitem und unregelmäßigem primären Gefäßsystem überwiegend nur terminal verzweigte

sekundäre Äste finden (STINGL, 1970 [68]). Dieses "sekundäre Gefäßnetz" von STINGL (1970)[68] entspricht dem "feineren Netzwerk" von SPALTEHOLZ (1888)[66], dem "micromesh" von SAUNDERS et al. (1957)[59] und dem "Netz II. Ordnung" von HAMMERSEN (1962)[22].

Innerhalb dieses mehr oder weniger reichlich anastomosierenden, primären und sekundären Gefäßsystems sind zur Betrachtung der nutritiven Muskelfaserversorgung die Definition funktioneller Abschnitte der terminalen Strombahn sowie die größenordnungsmäßigen Abstände ihrer Anordnung von Bedeutung. Die Beschreibung der terminalen Strombahn soll in Anlehnung an die ausführlichen Arbeiten über ihre Vermessung durch ERIKSSON und MYRHAGE (1972) [18] sowie über ihre histologische Charakterisierung durch RHODIN (1966)[55] und STINGL (1976)[70] erfolgen (Tabelle 1).

Gefäßbezeichnung	Gefäßinnendurchmesser	histologische Kriterien
Arteriole	100 - 50 µm	mehrschichtige Tunica muscularis
terminale Arteriole	50 - 25 µm	einschichtige Tunica muscularis
präkapilläre Arteriole	25 - 6 µm	- mit abnehmendem Gefäßdurchmesser werden Tunica muscularis und Adventitia dünner und unvollständig - reiche Innervation zwischen Tunica muscularis und Adventitia
Kapillare	≤ 6 µm	keine glatten Muskelzellen

Tabelle 1: Nomenklatur der terminalen Strombahn

Die präkapillären Arteriolen zweigen mit einem Durchmesser von 25 µm in spitzem Winkel und in schwankendem Intervall von 1 - 2 mm (STINGL, 1971 [69]) vom Stamm der terminalen Arteriole ab und verzweigen sich in senkrechtem oder schrägem Verlauf zur Muskelfaserrichtung peripherwärts in Ästchen von 9 - 6 µm Durchmesser, um sich dann nach Verlust der letzten glatten Muskelfaserzellen kontinuierlich in die faserparallel verlaufenden Kapillaren fortzusetzen (STINGL, 1971 [69], 1976 [70]). Diese haben nach einer Untersuchung von ERIKSSON und MYRHAGE (1972)[19] eine mittlere Länge von 1015 ± 16,3 µm und einen mittleren Durchmesser von 5,3 ± 1,1 µm. Benachbarte Kapillaren anastomosieren durchschnittlich im Abstand von 200 µm über kurze Querverbindungen untereinander [16, 18, 69]. Jede Muskelfaser wird im Mittel von etwa 3,6 Kapillaren umgeben [18, 51].

Entgegen herrschender Auffassung (RANVIER, 1874 [52]; KROGH, 1918 [37]; ROMANUL, 1965 [56] u.a.) fanden PLYLEY und GROOM 1975 [51] in einer kritischen Analyse der eigenen sowie der Ergebnisse anderer Autoren zwischen roten und weißen Muskeln keine Unterschiede in der Zahl der Kapillaren, die eine Muskelfaser umgibt. Auch in der Verzweigungsart der arteriellen Gefäße bestehen zwischen roten und weißen Muskeln keine qualitativen Unterschiede (STINGL, 1970 [68]). Diese sind jedoch in der Zahl und Anordnung der zuführenden Muskelarterien festzustellen: Während im Falle des m. gastrocnemius ein einziges Hauptgefäß durch einen gestreckt-schlitzförmigen Hilus (Area nervo-vasculosa) in den Muskel gelangt, erfolgen die Zuflüsse in den m. soleus über die aa. musculares disseminiert an verschiedenen Stellen (HAMMERSEN, 1967 [23]). Diese Tatsache erklärt die klinisch seit langem bekannten Ausfallserscheinungen des m. gastrocnemius nach Verlegung eines größeren nutritiven Gefäßes (BRASCH, 1955 [8]; SALMON u. DOR, 1933 [58];

SAUNDERS et al., 1957 [59]), da "die Vernetzung des intramuskulären Rohrsystems erst dann funktionell genutzt werden kann, wenn es mehrere oder viele Zuflüsse besitzt" (HAMMERSEN, 1967 [23]).

Alle diese Arbeiten lassen jedoch nur beschränkte Aussagen über die funktionelle Nutrition einzelner Muskelfasern unter ischämischen Bedingungen zu, da das konkrete Verhalten der Kapillaren und Arteriolen infolge des multifaktoriellen, noch nicht ausreichend bekannten Regulationsmechanismusses der kollateralen Versorgung ischämischer Gebiete nur schwer kalkulierbar ist.

In der Betrachtung des konkreten Resultates entsprechender Gefäßverschlüsse ist die Summe aller aktuell die Mikrozirkulation beeinflussenden Faktoren enthalten, was genauere Aussagen über die funktionellen Beziehungen zwischen terminaler Strombahn und Muskelfasern gestattet.

2. Material und Methode

2.1 Anzahl der Tiere

Die Untersuchungen erfolgten an 36 weiblichen Albinoratten des Sprague-Dawley-Stammes. Ihr Gewicht lag zwischen 220 und 250 g konstant genug, um wesentliche Veränderungen in der Größe des Gefäßsystems zu vermeiden, da diese hinsichtlich der Dosierung der Injektionsmenge an Emboli zur Erzeugung der Muskelschädigung von Bedeutung sein könnten.
2 der 36 Versuchstiere starben bei der Narkoseeinleitung durch Ätherüberdosierung, 11 weitere Tiere zwischen dem 1. und 6. postoperativen Tag. Die übrigen 23 Tiere überlebten das Embolisationsexperiment und wurden nach unterschiedlicher Überlebenszeit in Chloralhydrat-Äthernarkose durch Perfusionsfixation über die Aorta abdominalis fixiert. Je 2 Tiere wurden 1 Tag, 8 Tage und 30 Tage nach der Embolisation getötet, um die qualitativen Veränderungen ihrer Muskeln in Semidünnschnittpräparaten zu untersuchen.
Die verbleibenden 17 Tiere wurden zwischen dem 6. und 12. Tag nach der Embolisation getötet, um ihre Beinmuskeln in Paraffinschnitten zu untersuchen und bei geeigneten Präparaten Paraffinserienschnitte anzufertigen (s. Tabelle 2).

Gesamtzahl der Tiere	bei Narkoseeinleitung gestorbene Tiere	zwischen dem 1. und 6. postoperativen Tag gestorbene Tiere	überlebende Tiere, die durch Perfusionsfixation getötet wurden	
36	2	11	23	
			für Eponeinbettung 6	für Paraffineinbettung 17
			Perfusionsfixation nach 1 Tag: 2 nach 8 Tagen: 2 nach 30 Tagen: 2	Perfusionsfixation nach 6 Tagen: 5 nach 7 Tagen: 1 nach 8 Tagen: 4 nach 11 Tagen: 5 nach 12 Tagen: 2

Tabelle 2: Verwendung der einzelnen Versuchstiere

2.2 Emboli

Als Emboli erprobten wir anfangs bei 12 Ratten Hostalen PPN, das als Pulver mit einer durchschnittlichen Korngröße von 30 - 40 µm vorlag. Dieses Material bewährte sich offenbar in Embolisationsversuchen an größeren Versuchstieren hinsichtlich der Verlegung der Gefäße wie auch bei der späteren histologischen Bearbeitung (TZONOS, 1964 [71]; SCHRÖDER u. TZONOS, 1967 [62]). Bei dem uns zur Verfügung stehenden Material an Hostalen PPN besaßen einzelne Emboli jedoch einen Durchmesser bis zu 300 µm, aggregierten häufig mehrere Emboli durch Oberflächenaufladung und blieb zudem ihre Suspension in einer alkoholischen Gummi-Arabicum-Lösung nicht aus-

reichend lange stabil. Daher war die Injektion dieser Suspension durch eine Kanüle, deren Größe der a. iliaca der Ratte entsprechen mußte, durch gelegentliche Verklumpung der Emboli vor dem Kanüleneingang erschwert. Außerdem war bei diesen Tieren das Problem der Blutstillung anfangs noch nicht gelöst, so daß diese Tiere nach dem 1. bis 3. Tag spontan durch den relativ hohen Blutverlust von etwa 3 - 4 ml starben. Schließlich waren in den embolisierten Extremitäten nur ganz vereinzelt Emboli zu finden, die keine pathologischen Veränderungen bewirkten. Diese Tiere wurden daher nicht in die Untersuchungen mit einbezogen.

Als ein Embolisationsmaterial ohne die Nachteile von Hostalen PPN erwiesen sich Dow Latex Particles der Firma Dow Chemical Company. Hierbei handelt es sich um eine Suspension von Emboli verschieden wählbaren Durchmessers, die aus "Styrene Divenylbenzene Copolymeres" bestehen und in zwar nicht sterilem, jedoch für Versuche an Ratten ausreichend keimarmem destilliertem Wasser suspendiert sind. Dow Latex Particles weisen auch fast alle anderen Vorteile auf, die Hostalen PPN besitzt: Sie lösen keine Fremdkörperreaktion in den Gefäßen aus, sind unlöslich und nicht resorbierbar im Organismus sowie unlöslich bei der späteren histologischen Bearbeitung. Lediglich ihre Schneidfähigkeit in Paraffinschnitten und ihre Lichtdurchlässigkeit im mikroskopischen Bild erwiesen sich als nicht ganz optimal; ihre Tauglichkeit für das Experiment wurde dadurch jedoch nur minimal beeinträchtigt.

Bei der histologischen Untersuchung embolisierter Muskeln in Paraffinschnitten bis zum 6. postoperativen Tag wurden einige Emboli nicht vom Mikrotommesser durchschnitten, sondern aus ihrem Gefäß gedrängt und teilweise inmitten von Muskelfasern ver-

lagert. Die ursprüngliche Lage der Emboli in größeren Gefäßen wie auch in den Kapillaren blieb dann jedoch immer an einem kreisrunden und scharf begrenzten Loch innerhalb von Gefäßwänden erkennbar, das in seinem Durchmesser genau dem der Emboli entsprach. Die Verlagerung der Emboli aus den Gefäßen verringerte sich mit zunehmender Überlebensdauer der embolisierten Tiere: In Muskeln, die 8 Tage oder noch besser 11 Tage nach der Embolisation in Paraffinschnitten untersucht wurden, blieben fast alle Emboli, vom Mikrotommesser durchschnitten, in ihren Gefäßen liegen. Ursache hierfür ist offenbar die feste Einmauerung der Emboli durch die bis zu diesem Zeitpunkt schon stark ausgeprägte Intimaproliferation von Arteriolen und Kapillaren sowie die beginnende Fibrosierung des geschädigten Muskelgewebes nach der Resorption des initialen Ödems. Beide Faktoren fixieren die Emboli in ihrer Lage und bieten somit dem Mikrotommesser einen besseren Widerstand. Ebenso wurden alle Emboli der in Epon eingebetteten Muskeln durchschnitten, weil Epon eine ähnliche Härte wie Dow Latex Particles besitzt und somit die Emboli an ihrem jeweiligen Ort zu fixieren vermag.
Die Lichtdurchlässigkeit der Emboli im mikroskopischen Bild war zwar etwas störend, da diese bei schwachen Vergrößerungen leicht zu übersehen waren; bei etwas stärkerer Vergrößerung und Bewegen der Mikrometerschraube waren sie jedoch durch ihre scharfe, kreisrunde Begrenzung mit entsprechendem Durchmesser und ihre lichtbrechenden Ränder eindeutig zu identifizieren.

Wir wählten Dow Latex Particles mit einem Embolidurchmesser von 25,7 µm und einer mittleren Standardabweichung von 5,8 µm, weil diese Größe etwa dem Durchmesser von präkapillären Arteriolen entspricht.

Bei der Kontrolle eines Probetropfens dieser Suspension mittels Okularmikrometer bestätigten sich die vom Hersteller angegebenen Durchmesserwerte exakt. Zudem waren dabei keine Kügelchenaggregationen zu sehen. Zwar sedimentierten auch hier die Kügelchen nach 3 - 4 Minuten Stillstehen; durch kurzes Aufschütteln der Suspension vor dem Aufziehen in die Spritze und sofortige Injektion war dies jedoch unproblematisch.

Zur Bestimmung einer für den Versuch optimalen Injektionsmenge an Dow Latex Particles wurde mehreren Tieren entsprechend Tabelle 3 je 1 ml einer Suspension unterschiedlicher Konzentration injiziert.

Injektionsmenge	Anzahl der Tiere
1 ml einer Suspension von "Dow Latex Particles" in isotoner NaCl-Lösung	
16 mg/ml	1
12 mg/ml	2
10 mg/ml	12
8 mg/ml	1
7 mg/ml	4
6 mg/ml	10
5 mg/ml	1
4 mg/ml	2
3 mg/ml	1

Tabelle 3: Verteilung der Injektionsmenge auf die Tiere

Das Tier, das 1 ml einer Suspension von 16 mg/ml erhielt, starb bereits nach einem Tag mit gelähmter und stark livide verfärbter Hinterextremität, so daß diese

Menge einem Totalverschluß des Gefäßsystems dieses Beines gleichkam, was nicht Ziel des Versuches war. Andererseits waren die histologischen Veränderungen bei den Tieren, die 1 ml einer Suspension mit 4 mg/ml erhielten, für genauere Untersuchungen in Serienschnitten zu unergiebig. Als eine für das Experiment gut geeignete Injektionsmenge Dow Latex Particles erwiesen sich daher je 1 ml einer Suspension mit 6 mg/ml bis 12 mg/ml. Sämtliche qualitativen Untersuchungen und die Serienschnittuntersuchungen erfolgten an Tieren, die 1 ml einer Suspension mit 10 mg/ml erhielten. Diese Menge entspricht etwa 1 Million Emboli, wobei zu berücksichtigen ist, daß nur ein relativ kleiner Teil hiervon die Beinmuskulatur der embolisierten Seite erreicht, während der Rest in die Haut und in die Knochen der gleichen Hinterextremität sowie in die Organe des kleinen Beckens gelangt (Abb. 1).

Eine solche Suspension von 10 mg/ml Dow Latex Particles erhält man durch Verdünnung der Stammsuspension mit steriler, pyrogenfreier, isotoner NaCl-Lösung im Verhältnis 1 : 10, da die 10 %ige Stammsuspension 100 mg/ml enthält. Zur Vermeidung einer bakteriellen Kontamination wurde die verdünnte Suspension jeweils frisch hergestellt oder aber bei Operationen an aufeinander folgenden Tagen im Kühlschrank bei 4° C aufbewahrt.

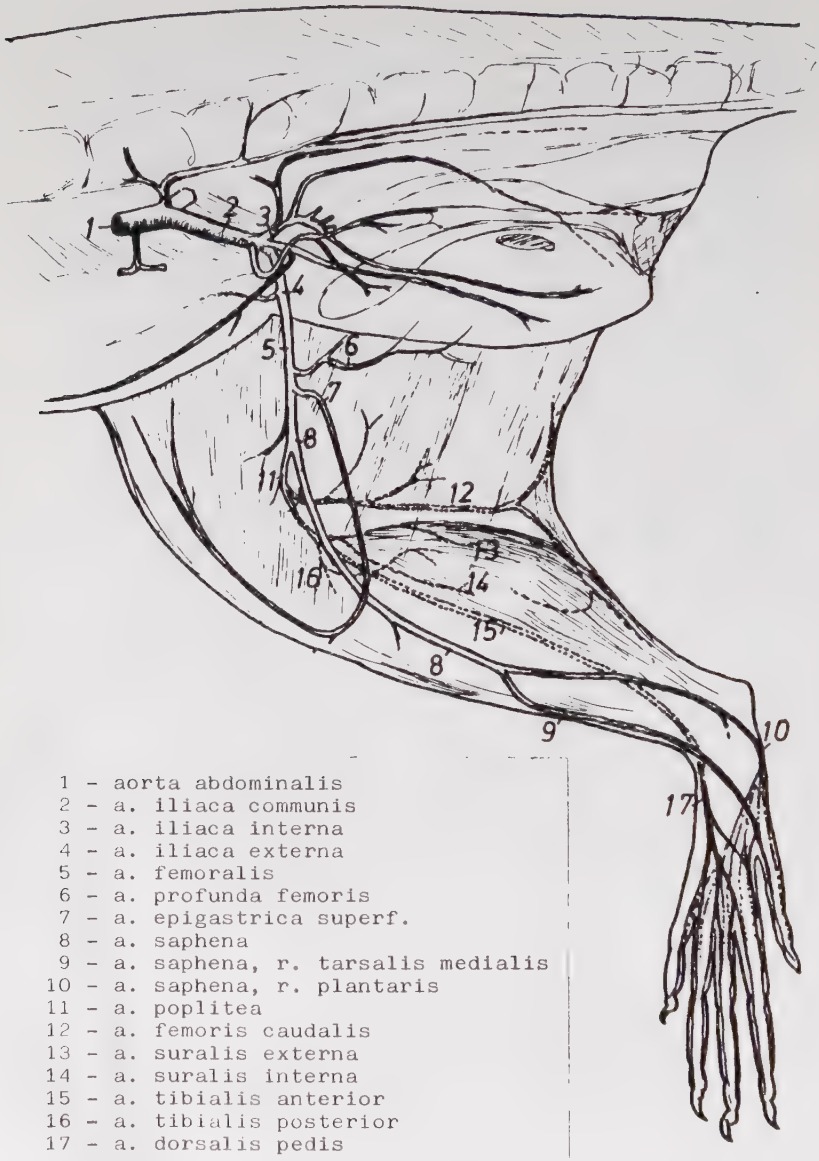

1 - aorta abdominalis
2 - a. iliaca communis
3 - a. iliaca interna
4 - a. iliaca externa
5 - a. femoralis
6 - a. profunda femoris
7 - a. epigastrica superf.
8 - a. saphena
9 - a. saphena, r. tarsalis medialis
10 - a. saphena, r. plantaris
11 - a. poplitea
12 - a. femoris caudalis
13 - a. suralis externa
14 - a. suralis interna
15 - a. tibialis anterior
16 - a. tibialis posterior
17 - a. dorsalis pedis

Abb. 1: Gefäßsystem der rechten Rattenhinterextremität, mediale Ansicht (modifiziert nach HEBEL, 1976 [28])

2.3 Operationstechnik

Zur Embolisation einer Hinterextremität wurden die Tiere in einer Ätherkammer narkotisiert und diese nur kurz wirkende Narkose durch eine intraperitoneale Injektion 4 %igen Chloralhydrats in einer Dosis von 0,8 ml/100 g Körpergewicht auf etwa 1 - 2 Stunden verlängert. Individuelle Unterschiede in der Empfindlichkeit der Tiere gegenüber Äther traten auf, wodurch bei 2 Tieren durch eine relative Überdosierung ein Atemstillstand eintrat, der trotz Reanimationsversuche irreversibel war. Flachte die Narkose intraoperativ ab, so wurde sie durch Äther vertieft und nach Bedarf verlängert. Sodann wurde durch einen etwa 4 cm langen medianen Bauchschnitt die Bauchhöhle eröffnet. Hierbei wurde auf aseptisches Vorgehen verzichtet, da die ausgezeichnete Infektabwehr der Ratte dies unnötig erscheinen ließ. Größtmögliche Sauberkeit der Instrumente und des Operationsfeldes sowie Desinfektion der Bauchhaut der Ratte mit 70 %igem Alkohol führten dazu, daß lediglich bei einem Tier eine Infektion im Bauchraum entstand. Anschließend wurden die freibeweglichen Darmteile aus dem Bauchraum herausgelegt und in eine feuchte Kompresse eingeschlagen. Nach Aufsuchen der unteren Bauchaorta wurde diese vom paraaortalen Bindegewebe isoliert und durch Unterschieben zweier feiner Pinzettenbranchen etwa 1 cm distal der Abgänge der aa. renales mobilisiert. Hier wurde sie sodann mit einer kleinen Bulldogg-Klemme kurz abgeklemmt und eine zur Injektion bereite Tuberculinspritze mit einer leicht nach oben gebogenen 18-er Kanüle in die Aufgabelungsstelle der Aorta eingestochen (Abb. 2).

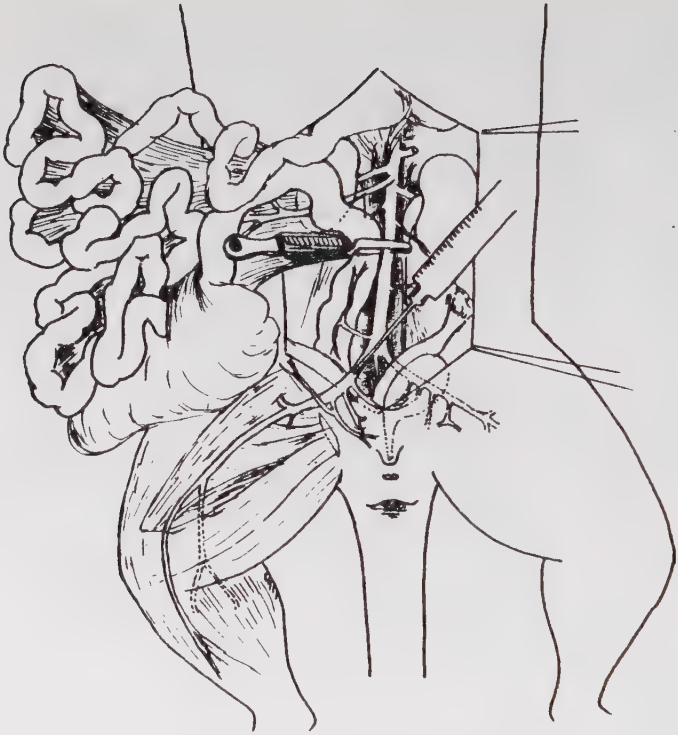

Abb. 2: Embolisationstechnik der rechten Rattenhinterextremität

Diese wurde etwa 0,5 cm in die rechte a. iliaca vorgeschoben, was durch leichtes Kollabieren der Arterienwände aufgrund des fehlenden Blutdruckes etwas erschwert wurde. Während der langsamen Injektion der Emboli wurde die Bulldoggklemme geöffnet, wobei in einigen Fällen makroskopisch sichtbar Blut an der eingeführten Nadel vorbeipulsierte. Tiere, bei deren Embolisation dieses zu sehen war, zeigten später immer klinische Ausfallserscheinungen und histologische Veränderungen auf der entsprechenden Seite. Die Verdünnung und Durchmischung der Emboli durch Pulsationen und Turbulenzen an der Nadelspitze begünstigte eine bessere Verteilung der Emboli bis in die kleineren Gefäße, die durch den teilweise erhaltenen Blutdruck nicht kollabierten.

Bei einem Teil der Tiere zeigten sich keine oder nur geringe morphologische Veränderungen, die eine genauere histologische Untersuchung nicht rechtfertigten. Ursache hierfür dürfte eine falsche Lage der Injektionsnadel während der Injektion gewesen sein. Denn sowohl bei Gefäßperforation als auch beim Zurückfließen von Injektionsflüssigkeit aus dem Stichkanal bei intramuraler Lage der Nadel war die geringe Menge (1 ml) austretender Injektionssuspension nur schwer vom Exsudat im Operationsfeld zu unterscheiden. Außerdem besteht die Möglichkeit, daß bei einem Teil der Tiere ohne histologische Muskelveränderungen die in die Beinmuskulatur gelangte Embolimenge deswegen zu gering war, weil der größte Teil der Injektionssuspension dem Gefäßbaum der a. iliaca communis folgend in die a. iliaca interna oder in die Haut- und Knochengefäße gelangte (Abb. 1).

Nach Beendigung der Injektion wurde die Bulldoggklemme von zweiter Hand geschlossen und die Kanüle entfernt. Zur Heranschwemmung gerinnungsfähiger Substanzen und Thrombozyten an die Einstichstelle wurde die Bulldogg-

klemme wieder kurz geöffnet, so daß nur ein Blutstropfen aus dem Stichkanal austrat, und anschließend für die Blutgerinnungszeit von 4 - 5 Minuten wieder geschlossen, wonach in den meisten Fällen die Blutung stillstand. In den übrigen Fällen stand die Blutung spätestens nach 10 Minuten Abklemmzeit. Anschließend wurden die Darmteile wieder in die Bauchhöhle zurückgelegt, die Bauchmuskeldecke durch eine fortlaufende Naht mit Catgut Nr. 3, die Bauchhaut durch Knopfnähte mit Supramid Nr. 4 vernäht und die Wunde durch einen Nebacetin-Sprühverband vor Injektion geschützt.

Mit dieser Technik der Blutstillung ließ sich ein Hauptproblem des Embolisationsexperimentes an der Ratte lösen, nämlich die Vermeidung einer Verblutung des Tieres durch ungenügende Blutstillung an der Einstichstelle bzw. die eines zu hohen Blutverlustes, der die postoperativen Überlebenschancen verschlechtert. Denn einerseits mußte das Lumen der Kanüle genügend groß sein, um nicht durch Emboli zu verstopfen, andererseits mußte der äußere Kanülendurchmesser so klein wie möglich sein, um das Loch in der Aortenwand im Verhältnis zum Umfang der Aorta der Ratte so klein zu halten, daß sein Verschluß durch das Gerinnungssystem noch möglich war. Eine vorne leicht gebogene 18-er Kanüle erfüllte beide Bedingungen recht gut.

2.4 Beobachtung des Tierverhaltens

Nach Abschluß der Operation wurden die Tiere täglich hinsichtlich ihres Verhaltens kontrolliert. Zur Abschätzung der Überlebenschancen eignete sich ganz gut die täglich aufgenommene Trinkmenge, da Tiere, die am 1. oder 2. postoperativen Tag verstarben, nach der Operation keine Flüssigkeit mehr aufnahmen.

Zur Beurteilung der Funktion der embolisierten Hinterextremität diente ein einfacher Lauftest, wobei im Falle einer Muskelschädigung entweder das ganze Bein schlaff nachgeschleppt wurde oder nur der Fuß schlaff nach außen hinten abwich. Die Fußhaut war dabei meist livide verfärbt. Empfindlicher ließ sich eine Parese des embolisierten Beines durch Rückwärtsziehen des Tieres auf einer rauhen Holzfläche nachweisen, wobei sich die gesunde Seite kräftiger in das Holz krallte als die geschädigte. Auch einseitig ungenügendes Umklammern von Gitterstäben beim Klettern auf dem Käfiggitter wies auf einen Funktionsausfall hin.

2.5 Perfusionsfixation

Entsprechend Tab. 2 wurden die Tiere durch Perfusionsfixation getötet. In einer zweiten, oben bereits beschriebenen Äther-Chloralhydratnarkose wurde mittels eines 4 cm langen medianen Bauchschnittes der Bauchraum eröffnet und die gelegentlich leicht verwachsenen Bauchorgane stumpf freipräpariert und aus der Bauchhöhle herausgelegt. Sodann wurde die Aorta an einer möglichst wenig verwachsenen Stelle aufgesucht, isoliert und durch Unterschieben einer Sonde mobilisiert. Proximal dieser Stelle wurde die Aorta mit einer großen chirurgischen Klemme gefaßt und abgeklemmt. Unmittelbar distal der Klemme wurde mit einer kleinen, spitzen Schere ein etwa 0,5 cm langer Längsschnitt in die Aortenwand gelegt, durch den eine stumpfe, gebogene 1-er Kanüle in das Aortenlumen vorgeschoben wurde. Diese war über einen abgeklemmten Verbindungsschlauch mit einem Vorratsgefäß in etwa 1,80 m Höhe über dem Tisch verbunden. Diese Höhe entsprach dem physiologischen Blutdruck einer Ratte von 230 Gramm (MÜLLER, 1954 [46]). Das Lumen der Kanüle sollte so groß wie möglich sein, um einen schnellen und starken Durch-

fluß der Fixationslösung zu erreichen und damit zu verhindern, daß Restblut intravasal gerinnt und die weitere Perfusion behindert. Andererseits ist die Kanülengröße durch den Aortendurchmesser der Ratte begrenzt. Unsere Kanüle entsprach der Größe Nr. 1 und erfüllte beide Bedingungen, wodurch sich ein vorausgehendes Leerspülen des Perfusionsgebietes mit isotoner NaCl-Lösung erübrigte. Anschließend wurde der distale Aortenstumpf mit einer eigens hierfür präparierten Klemme an der Kanüle festgeklemmt, so daß eine dichte Verbindung zwischen Aortenwand und Kanüle entstand (DESCARRIES u. SCHRÖDER, 1968 [14]). Danach wurde die v. cava inf. durchschnitten und die Klemme an dem Fixationslösungsschlauch geöffnet. Das aus der Vene austretende Blut bzw. die ihm nachfolgende Fixationslösung wurde über eine Wasserstrahlpumpe mittels Schlauch abgesaugt. Nach Durchfluß von etwa 300 ml der Perfusionslösung über 4 - 5 Minuten zeigte sich eine gute Fixation durch Härtung der Hinterextremitäten und des Schwanzes.
Anschließend wurde die Haut der Hinterextremitäten entfernt, beide Beine durch Scherenschlag vom Rumpf abgetrennt und durch Immersionsfixation im gleichen Fixationsmittel nachfixiert.
Als Perfusionslösung wurde für Tiere, deren Muskeln zur räumlichen Untersuchung der Veränderungen in Paraffin eingebettet werden sollten, phosphatgepuffertes 4 %-iges Formalin verwandt, das auf folgende Weise hergestellt wurde:

	100 ml	Formaldehyd	40 %
	25 ml	Phosphatpuffer	0,4 m
ad	1000 ml	Aqua bidest.	

1 l von 4 %-iger Formaldehydlösung
mit 0,01 m Phosphatpuffer

Für Tiere, deren Muskeln zur qualitativen Untersuchung ihrer Veränderungen in Epon eingebettet werden sollten, wurde 3,9 %-iges Glutaraldehyd als Perfusionslösung verwandt (SCHRÖDER, 1968 [61]), das wie folgt hergestellt wurde:

	250,0 ml	Phosphatpuffer	0,4 m
	154,8 ml	Glutaraldehyd	25 %
ad	1000,0 ml	Aqua bidest.	

1 l einer 3,9 %-igen Glutaraldehydlösung
mit 0,1 m Phosphatpuffer

Der Sørensen'sche 0,4 m Phosphatpuffer pH 7,6, der bei beiden Perfusionslösungen verwandt wurde, wurde folgendermaßen hergestellt:

	7,174 g	$NaH_2PO_4 \cdot H_2O$
	61,938 g	$Na_2HPO_4 \cdot 2H_2O$
ad	1000,0 ml	Aqua bidest.

Obwohl die Fixation mit 3,9 %-igem Glutaraldehyd bessere Ergebnisse liefert als mit phosphatgepufferter 4 %-iger Formaldehydlösung, wurde letztere verwandt, weil hiermit fixiertes Rattenmuskelgewebe nach Paraffineinbettung besser schneidbar ist als in 3,9 %-igem Glutaraldehyd fixiertes, und eine gute Schneidbarkeit des Gewebes Voraussetzung für die Anfertigung von Serienschnitten ist.

2.6 Entnahme von Muskelgruppen

Nachdem die Hinterextremitäten der Tiere ausreichend fixiert waren, wurden bei den Tieren, deren Muskeln zur Untersuchung der topographischen Beziehungen zwischen Emboli und Muskelveränderungen gedacht

waren, folgende Muskelgruppen präpariert:

1) m. quadriceps femoris
2) Fußextensorengruppe
   m. triceps surae
   tiefe Fußflexorengruppe

2.6.1 Herstellung der Präparate für dreidimensionale Untersuchungen nach Paraffineinbettung

Die unter 2.6 genannten Muskeln wurden vor der Paraffineinbettung etwa in ihrer normalen anatomischen Lage in Verbandsmull fest eingewickelt und später auch in dieser Lage eingeblockt, so daß in einem histologischen Querschnitt gleichzeitig mehrere Muskelquerschnitte zu sehen waren. Die Muskeln hatten eine Länge von 2 - 3 cm, eine Breite von etwa 1 cm und eine Dicke von ebenfalls etwa 1 cm. Ihre Unterbringung in den Kapseln für die Autotechnicon-Einbettung war daher nicht möglich. Stattdessen wurden sie zusammen mit einem Etikett in Verbandsmull eingewickelt und nach folgendem Ablauf in Histosec, einem für Muskelgewebe besser geeigneten Paraffinabkömmling, eingebettet.

Entwässerung in	70 % Alkohol	je 2 Std.
"	96 % "	je 2 Std.
"	96 % "	je 2 Std.
"	100 % "	je 2 Std.
"	100 % "	je 2 Std.
	Methylbenzoat	je 2 Std.
	Methylbenzoat	je 2 Std.
	Benzol	je 2 Std.
	Benzol-Histosec-Gemisch	je 1 Tag
	Histosec	je 3 Tage

Anschließend wurden die Muskeln mittels Metallwinkel von Hand in Histosec eingegossen und die Abkühlung des flüssigen Histosecs in den Metallrahmen durch ein Leitungswasserbad beschleunigt, damit sich die Schneidbarkeit der Histosecblöcke verbessert (ROMEIS [57]).

Von den im Kühlschrank gut gekühlten Blöcken wurden mit einem Schlittenmikrotom der Firma Jung von Hand etwa 12 µm dicke Schnitte quer zur Faserverlaufsrichtung angefertigt. Bei der Herstellung der Serienschnitte ergaben sich somit bei einem etwa 2 cm langen Muskel 1700 Schnitte. Der Verlust einiger Schnitte ließ sich hierbei nicht vermeiden, da die Schnittserie zum Abkühlen des Blockes im Kühlschrank oder zum Wechsel der Schnittstelle des Messers unterbrochen werden mußte. Doch war das Fehlen einzelner Schnitte unerheblich, da die Verlegung von Gefäßen (bis etwa Arteriolengröße) durch Kügelchenansammlung und Gefäßwandveränderung immer auf mehreren Schnitten hintereinander zu erkennen war. Außerdem begannen qualitative Veränderungen der Muskulatur nicht sprunghaft von einem Schnitt zum nächsten, sondern waren entsprechend der Länge von Muskelfasern über mehrere Schnitte zu sehen, wenngleich auch nicht in derselben Ausprägung. Nach dem Aufziehen von je vier aufeinanderfolgenden Schnitten auf einen Objektträger wurden sie mit der Hämatoxylin-Eosin-Färbung auf folgende Weise gefärbt:

Entparaffinierung	in Xylol	20 min
Wässerung	in Alkohol/100 %	7 min
	in Alkohol/ 96 %	7 min
	in Alkohol/ 70 %	7 min
	in aqua dest.	7 min
Kernfärbung	in Hämatoxylin	12 min
Fixierung des Hämatoxylin	in Leit.wasser	15 min

Cytoplasmagegenfärbung	in Eosin	5 sec - 1 min
	(je nach Konzentration und Färbekraft)	
Entwässerung	aqua dest.	durchziehen
	Alkohol/ 70 %	"
	Alkohol/ 96 %	"
	Alkohol/ 96 %	4 min.
	Alkohol/100 %	5 min
	Xylol	12 min

Anschließend wurden die Schnitte mit Eukitt und einem Deckgläschen eingedeckt.

2.6.2 Herstellung der Präparate für qualitative Untersuchungen nach Eponeinbettung

Hierzu wurden aus den mit 3,9 %-igem Glutaraldehyd gut fixierten Beinen folgende Muskeln beiderseits präpariert:

1) m. gastrocnemius
2) mm. lumbricales I-IV

Die mm. lumbricales eignen sich nach Längshalbierung wegen ihrer geringen Größe zur Anfertigung von Semidünnschnitten vorzüglich und können nach der Zweitfixation mit OsO_4 sofort in Epon eingebettet werden. Da hierzu der m. gastrocnemius viel zu groß ist, mußte aus ihm eine 0,5 cm dicke Scheibe quer zur Faserverlaufsrichtung exzidiert werden, die dann nach der Erhärtung des Gewebes durch die zweite Fixation mit OsO_4 in Längsrichtung in 40 Einzelblöckchen zerlegt wurde. Die zweite Fixierung in OsO_4 über 8 Stunden wurde mit einer gepufferten 2 %-igen OsO_4-Lösung durchgeführt (SCHRÖDER, 1968 [61]), die sich wie folgt zusammensetzt:

OsO_4-Stammlösung: 4 g OsO_4 + 100 ml aqua bidest

⟶ 4 %-ige OsO_4-Stammlösung.

OsO_4-Gebrauchslösung: 10 ml Phosphatpuffer 0,4 m
20 ml OsO_4-Stammlsg. 4 %
10 ml aqua bidest

⟶ 2 %-ige OsO_4-Gebrauchslsg.
mit 0,1 m Phosphatpuffer

Anschließend wurde das Gewebe

1) in folgender Reihe entwässert:

25 % Alkohol	5 min
35 % "	5 min
50 % "	10 min
70 % "	15 min
85 % "	15 mir
95 % "	15 min
100 % "	30 min
100 % "	30 min

2) in folgender Reihe eingebettet:

a) 1 : 1 Epon-Propylenoxid-Gemisch 30 min lang
b) Eponmischung mindestens 30 min lang
c) in Schablonen in Eponmischung eingeblockt und etikettiert.

75,17 ml Eponmischung bestehen aus:

36,00 ml	Epon
15,75 ml	DDSA
23,30 ml	MNA
1,12 ml	DMP-30

Mit einem Time Processor wurde das Epongemisch in folgender Weise polymerisiert und somit erhärtet:

37° C in 16 Stunden

50° C in 5 Stunden

60° C in 9 Stunden

Von den auf diese Art erhaltenen Blöckchen wurden Semidünnschnitte mit einer Dicke von 1,5 µm angefertigt. Je drei Schnitte eines Blöckchens wurden mit zwei unterschiedlichen Färbungen gefärbt:

a) mit Paraphenylendiamin (in den Legenden: PPD) wie folgt:

1 g p-Phenylendiamin wurde in 100 ml aqua dest. gelöst und vor Gebrauch filtriert. Die Schnitte kamen für 7 min in Färbelösung, wurden kurz in aqua dest. gespült und kurz in 70 %-igem Alkohol differenziert.

b) mit Toluidin-Blau

0,5 g Toluidin-Blau wurden in 100 ml aqua dest. gelöst und mit 1 g Na-Borat versetzt und vor Gebrauch filtriert. Die Schnitte kamen für 7 min in Färbelösung, wurden zweimal kurz in aqua dest. gespült und wurden kurz in 70 %-igem Alkohol differenziert.

Zum Schluß wurden die gefärbten Semidünnschnitte mit Eukitt möglichst flach eingedeckt.

2.7 Mikroskopische Untersuchungstechnik und räumliche Darstellung der Beziehungen zwischen Muskelfaserveränderungen und Gefäßsystem

Nach Anfertigung der Paraffinserienschnitte wurden diese in entsprechender Reihenfolge mikroskopisch untersucht.

Die Rekonstruktion der räumlichen Anordnung des Gefäßsystems in einem interessierenden Muskelbezirk aus Serienschnitten erfolgte über eine getrennte Erarbeitung des Gefäßverbundes in der Muskelfaserlängsrichtung und der topographischen Lage der einzelnen Gefäßquerschnitte auf repräsentativen Schnitthöhen, da durch diese beiden Parameter die räumliche Lage und Verzweigung des Gefäßsystems reproduzierbar registriert werden konnte.

Zur Erfassung aller Verzweigungen eines interessierenden Gefäßsystems wurde dabei folgendermaßen verfahren:

Auf einer beliebigen Schnitthöhe aus der Serie wurden alle wichtigen Gefäßquerschnitte innerhalb und in der Nachbarschaft eines geschädigten Muskelfasergebietes nummeriert. Mit der kontinuierlichen Untersuchung aufeinanderfolgender Schnitte wurden gleichzeitig die untersuchten Gefäßverläufe unter Angabe ihrer Gefäßnummer und der jeweiligen Schnitthöhe schematisch nebeneinander gezeichnet (Abb. 3).



Abb. 3: Ausschnitt aus der Arbeitsvorlage zur schematischen Darstellung des Gefäßverbundes eines großen Muskelinfarkts

Hierbei blieb die topographische Lage der Gefäße unberücksichtigt. Bei der weiteren Serienuntersuchung vereinigten bzw. trennten sich Gefäße, kamen neue Gefäße hinzu oder liefen einige als Arteriolen aus, was entsprechend in der schematischen Zeichnung mit der jeweiligen Gefäßnummer und Schnitthöhe notiert wurde.

Durch einen Zusatzbuchstaben von a - d hinter der Gefäßnummer ließ sich das entsprechende Gefäßkaliber im Gefäßverbund nach folgender Einteilung kennzeichnen (Tabelle 4):

Zusatzbuchstabe	Gefäßinnendurchmesser
a	≥ 60 µm
b	≤ 60 µm
c	≤ 30 µm
d	≤ 15 µm

Tabelle 4: Kennzeichnung der Gefäßinnendurchmesser mit Zusatzbuchstaben zur Gefäßnummer

Außerdem wurden Gefäßverschlüsse durch Emboli auf entsprechender Schnitthöhe im Gefäßverbund vermerkt.

Zur Erfassung der topographischen Lage der interessierenden Gefäße wurde abhängig von der Größe des Untersuchungsgebietes unterschiedlich verfahren.

Bei der Untersuchung geschädigter einzelner Muskelfasern, kleinerer Muskelfasergruppen und kleiner Muskelinfarkte wurden repräsentative Schnitthöhen fotographiert und die auf den Fotographien sichtbaren Gefäße entsprechend der Gefäßverbundzeichnung nummeriert. Da bei diesen kleineren Muskelläsionen die Fotographie einzelner, geschädigter Muskelfasern sowie der entsprechenden kleinsten Gefäßaufzweigungen von Interesse war, wurden auf diesen Fotographien auch die geschädigten und benachbarten, nicht geschädigten Muskelfasern nummeriert. Aus diesen Fotographien entstand anschließend mittels Kopierung auf Pergamentpapier eine maßstabsgerechte Graphik.

Zur Darstellung der topographischen Lage der Gefäßquerschnitte sowie der Infarktgrenzen eines großen Muskelinfarktes wurde das histologische Bild etwa jedes 20. Serienschnittes 200fach vergrößert mit dem Biopromar (Leitz) auf Papier projiziert und die Infarktumrisse sowie Gefäßlagen genau nachgezeichnet. Sogleich erfolgte entsprechend der vorausgegangenen schematischen Gefäßverbunddarstellung die Gefäßnummerierung mit Kaliberangabe. Diese Zeichnungen ließen sich unmittelbar auf sonderangefertigte Deckgläser der Firma Menzel mit den Maßen 20 x 15 cm und 0,2 mm Dicke kopieren. Die Deckgläser wurden anschließend in einem Gestell in maßstabsgedehntem Abstand hintereinander angeordnet, fotographiert und die Gefäße, deren topographische Lage auf jedem Deckglas durch Punkte markiert war, auf der Fotographie nachgezeichnet. Da sich hiermit jedoch nicht, wie anfangs erhofft, das komplizierte Gefäßsystem eines regenerierenden Muskelinfarktes übersichtlich darstellen ließ, wurden die Fotographien unter Herausstellung des Wesentlichen wiederum auf Pergamentpapier kopiert.

3. Ergebnisse

3.1 Qualitative Veränderungen

13 der 28 genauer untersuchten Tiere zeigten in den embolisierten Beinmuskeln histopathologische Veränderungen. Die Kontrollseite blieb bei allen Tieren trotz vorhandener einzelner Emboli frei von ischämischen Schäden.

Je zwei Tiere dienten zur Bestimmung eines für die Serienschnittuntersuchung geeigneten Untersuchungszeitpunktes sowie zur Untersuchung der qualitativen Muskelfaserveränderungen in verschiedenen Verlaufsstadien. Hierbei waren folgende histopathologische Muskelveränderungen zu sehen:

3.1.1 1-Tages-Stadium

Dieser frühe Untersuchungszeitpunkt ließ histologisch die direkten Folgen territorial begrenzter Ischämien ohne sekundäre Reaktion des Organismus auf die Schädigung erkennen.
Klinisch zeigten die untersuchten Tiere bereits 2 - 3 Stunden nach Injektion der Emboli eine deutliche Laufschwäche des embolisierten Hinterbeines, die sich nach 24 Stunden zu einer kompletten, schlaffen Parese entwickelte (Abb. 4).

Mikroskopisch waren unterschiedlich große Areale pathologisch veränderter Muskelfasern zu sehen, die von unveränderten Muskelfasern umgeben waren. Sie enthielten zumeist 1 - 20 Muskelfasern, entsprachen zum Teil aber auch der Größe eines ganzen Faszikels und mehr (Abb. 5, 6, 7).

Abb. 4: Schlaffe Parese der rechten Rattenhinterextremität (3 h nach Embolisation)

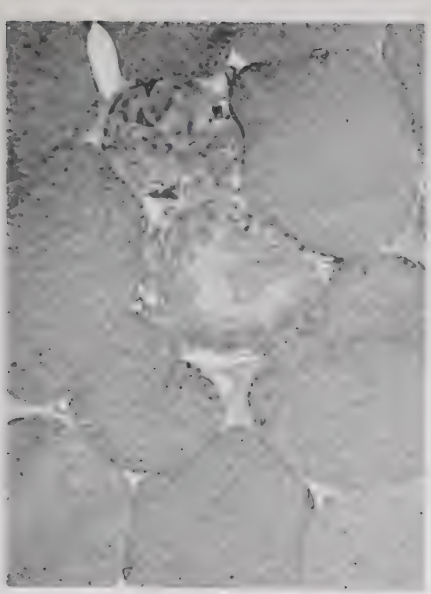

Abb. 5: Zwei nekrotische Muskelfasern, 24 h nach Embolisation (Epon, PPD, 550x)

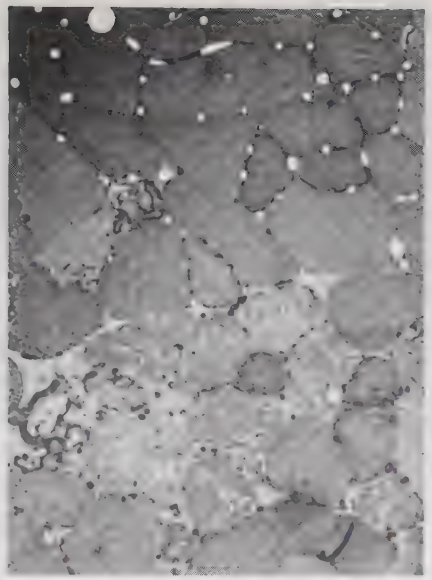

Abb. 6: Gruppe nekrotischer Muskelfasern, 24 h nach Embolisation (Epon, PPD, 296x)

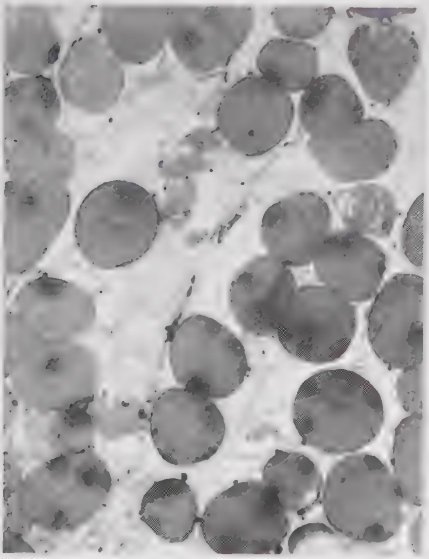

Abb. 7: Nekrotischer Muskelfaszikel, 24 h nach Embolisation (Epon, PPD, 180x)

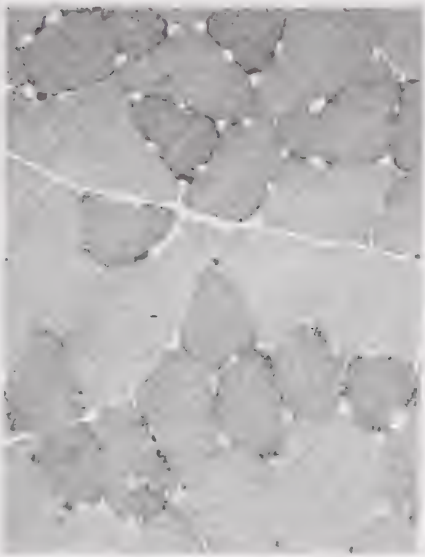

Abb. 8: Histologische Muskelfaserartefakte in der unteren Bildhälfte infolge fehlender Perfusionsfixation (Epon, PPD, 375x)

Muskelfasern dieser Areale erschienen rund, geschwollen und homogen und waren durch ein stark ausgeprägtes interstitielles Ödem auseinandergedrängt. Einige dieser hyalinen Fasern zerfielen schollig; bereits zerfallene Muskelfasern ließen leere Sarkolemmschläuche zurück, an deren Rand pyknotische Kerne lagen.

Obwohl die Perfusion benachbarter Faszikel auch auf der Kontrollseite an einigen Stellen ungleichmäßig war, blieben Areale mit ausgeprägten Muskelfaserveränderungen meistens unperfundiert. Diese echten, ischämischen Veränderungen unterschieden sich eindeutig von Fixationsartefakten durch mangelnde Perfusion, die in einer feinvakuolären Degeneration von Muskelfasern bestehen (Abb. 8).

Auf der Kontrollseite waren keine pathologischen Muskelfaserveränderungen zu sehen, jedoch fanden sich vereinzelt Emboli in den Kapillaren. Die Möglichkeit, daß die Emboli über arterio-venöse Anastomosen in den großen Kreislauf und dann arteriell in das Kontrollbein gelangen konnten, ist höchst unwahrscheinlich, da in den neueren anatomischen Untersuchungen der terminalen Skelettmuskelstrombahn arteriovenöse Anastomosen nicht gefunden wurden (HAMMERSEN, 1967[23]; MYRHAGE, 1977 [48]; STINGL, 1970 [68], 1971 [69]).
Ursache für das Auftreten einiger Emboli auf der nicht embolisierten Seite war mit größter Wahrscheinlichkeit ein Reflux von Injektionssuspension aus der rechten a. iliaca in die linke a. iliaca. Dieser kam vermutlich dadurch zustande, daß die Injektionskanüle zur Verminderung der Gefahr einer Aortenwandperforation nur etwa 5 mm in die rechte a. iliaca vorgeschoben wurde. Daher konnten Emboli zwischen Nadel und Gefäßwand zurückfließen und mit dem offenen Blutstrom der Aorta in die linke a. iliaca gelangen (Abb. 9).

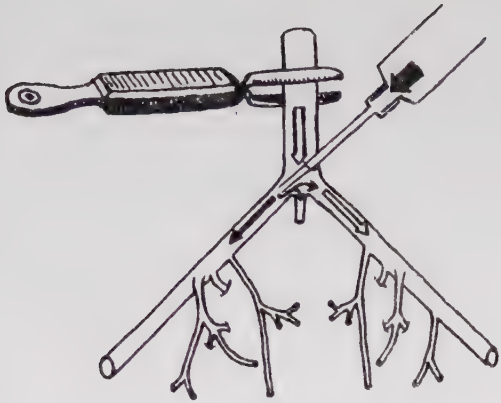

⇨ Blutstrom

➡ Injektionsstrom der Suspensionslösung

Abb. 9: Schematische Darstellung des Injektionssuspensionsrefluxes aus der rechten in die linke a. iliaca communis

Die Zahl der Emboli auf der Kontrollseite war jedoch so gering, daß die isolierten Kapillarverschlüsse durch einzelne Emboli zu keinen Muskelfaserveränderungen führten.

3.1.2 8-Tage-Stadium

Dieses Stadium ist gekennzeichnet durch die ausgeprägte Reaktion des Organismus auf die Muskelschädigung, wobei geschädigte Muskelfasern durch funktionstüchtige, regenerierte ersetzt werden.

Klinisch äußerte sich die beginnende Restitution in einer stetigen Besserung der Motilität des embolisierten Beines: Eine am 1. Tag nach der Embolisation vorhandene, komplette, schlaffe Parese der ganzen embolisierten Hinterextremität besserte sich bereits bis zum 4. Tag, so daß das Tier das Knie der betroffenen Seite wieder zum Rumpf führen konnte; als Rest blieb am 8. Tag nach der Embolisation eine leichte Abduktion und Außenrotation des entsprechenden Fußes zu sehen, die das Tier beim Laufen nicht sonderlich behinderten.

Bei der histologischen Untersuchung der Muskeln standen die Zeichen der Regeneration von Muskelfasern im Vordergrund. Entsprechend dem histologischen Befund im 1-Tages-Stadium fanden sich auch im 8-Tage-Stadium pathologisch veränderte Muskelfasergruppen, die 1 - 20 Muskelfasern enthielten oder Faszikelgröße erreichen konnten (Abb. 10, 11). Im Unterschied zum 1-Tages-Stadium zeigten die geschädigten Muskelfasergruppen in Abhängigkeit von ihrer Größe unterschiedliche, qualitative Muskelfaserveränderungen mit fließenden Übergängen.

Geschädigte, einzelne Muskelfasern und Muskelfasergruppen, die bis zu 10 Muskelfasern enthielten, zeigten eine Verkleinerung des Muskelfaserdurchmessers, eine Verminderung der Myofibrillen und eine Störung in ihrem intermyofibrillären Netzwerk (Abb. 10). Einzelne Muskelfasern waren meistens wieder normal eosinophil, die kleinen Muskelfasergruppen waren noch basophil (Abb. 11). Die Kerne lagen größtenteils zentral, doch bei einigen Muskelfasern bereits in der Peripherie.

Größere Muskelfaserareale, die bis zu 40 Muskelfasern enthielten, bestanden ebenfalls aus kleinen Muskelfasern, wobei deren Durchmesser deutlich geringer war als derjenige von geschädigten Einzelfasern oder kleineren Muskelfasergruppen. Alle Muskelfasern waren deutlich basophil und zeigten zentral gelegene Kerne. Das Endomysium internum war in solchen Muskelfaserarealen leicht vermehrt.

Infarkte, deren Größe einem oder mehreren benachbarten Faszikeln entsprach, zeigten in ihrem Zentrum meist geschwollene, hyaline Muskelfasern, zwischen denen jedoch kein interstitielles Ödem mehr zu erkennen war (Abb. 12). Die Phagozytose der zum Teil schollig zerfallenen, hyalinen Muskelfasern erfolgte durch Makrophagen, die in einer Front vom Rand her die hyaline Infarktmitte invadierten (Abb. 12, 13).

Um diese hyaline Infarktmitte herum fand sich eine unterschiedlich breite Zone, innerhalb derer teils noch nekrotische Muskelfaserreste phagozytiert wurden, teils schon eine Muskelfaserregeneration stattfand. Die beginnende Muskelfaserregeneration ist gekennzeichnet durch das Auftreten von Myoblasten (Abb. 14). Diese erscheinen histologisch als stark basophile Zellen mit wenig Cytoplasma und großen, aufgelockerten Kernen mit mehreren Nukleoli. Ihre Größe nahm von etwa 5 µm im Infarktinnern auf etwa 25 µm am Infarktrande zu (Abb. 14). Zwischen den Muskelfaserregeneraten breitete sich ein verdicktes, kollagenes Bindegewebe aus. Am Rande des Infarktes lagen bereits kleine eosinophile Muskelfasern mit einem Durchmesser von 20 - 30 µm. Diese enthielten fast alle zentral gelegene, aufgelockerte Kerne.

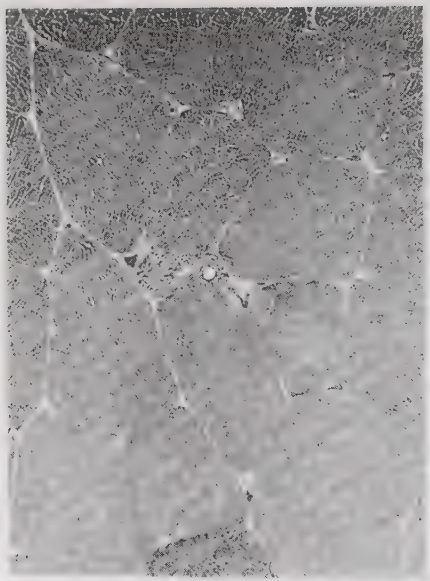

Abb. 10: Regenerierende Einzelfaser, 8 Tage nach Embolisation (Epon, PPD, 465x)

Abb. 11: Regenerierende Muskelfasergruppe, 8 Tage nach Embolisation (Faraffin, HE, 750x)

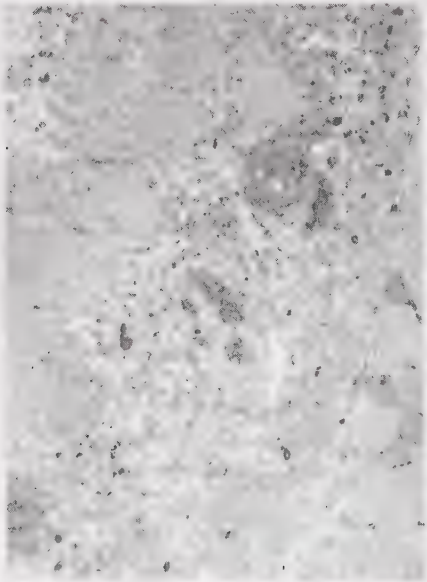

Abb. 12: Ausschnitt eines Muskelinfarktes von der Größe mehrerer Faszikel, 8 Tage nach Embolisation (Epon,PPD, 210x)

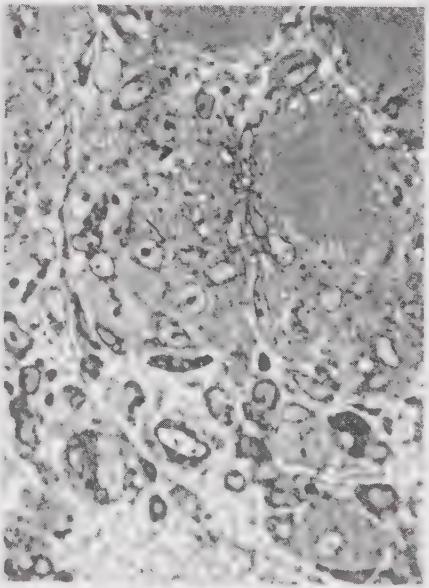

Abb. 13: Phagozytose der nekrotischen Muskelfasern eines Muskelinfarktes, 8 Tage nach Embolisation (Epon, PPD, 825x, Ph)

In allen untersuchten Fällen bestand eine scharfe Grenze zwischen pathologisch veränderten Muskelfaserarealen und normal erscheinendem Muskelfasergewebe. Jedoch waren häufig einzelne vakuoläre Muskelfasern von normaler Eosinophilie und Größe zu beobachten, die am Rande größerer Infarkte im unveränderten Muskelfasergebiet lagen.

Zahl und Größe von Arealen histopathologisch veränderter Muskelfasern in einem repräsentativen Muskelquerschnitt verhielten sich gemäß der zufälligen Verteilung der Emboli im Gefäßbaum der embolisierten Hinterextremität bei mehreren Tieren unterschiedlich. Auffällig war, daß in den meisten der untersuchten Muskeln die geschädigten Muskelfaserareale vorzugsweise in der Muskelperipherie zu finden waren, wobei diese meist größer waren, als die häufiger im Muskelzentrum gelegenen, kleineren Muskelfasergruppen. Außerdem bestanden die Veränderungen im m. soleus in Arealen von höchstens 30 geschädigten Muskelfasern, in denen nur noch sehr selten Myophagien zu sehen waren; ferner erschien die Regeneration von Muskelfasern dieser Areale im m. soleus weiter fortgeschritten, als in den anderen, weißen Muskeln, was dem größeren Durchmesser der regenerierten Muskelfasern zu entnehmen war. Die großen Infarkte mit zentral nekrotischen Muskelfasern waren somit nur in den weißen Muskeln zu sehen.

Auch das Gefäßsystem zeigte deutliche pathologische Veränderungen (Abb. 15). Durch Emboli verschlossene Gefäße zeigten eine Verdickung aller Wandteile sowie eine vollständige oder teilweise Thrombosierung des von den Emboli offen gelassenen Restlumens. Weiterhin waren die Endothelien von Kapillaren in geschädigten Muskelfaserarealen proliferiert, was sich als ein gutes Widerlager der Emboli beim Anfertigen von Paraffinschnitten erwies. Dieses wurde durch die

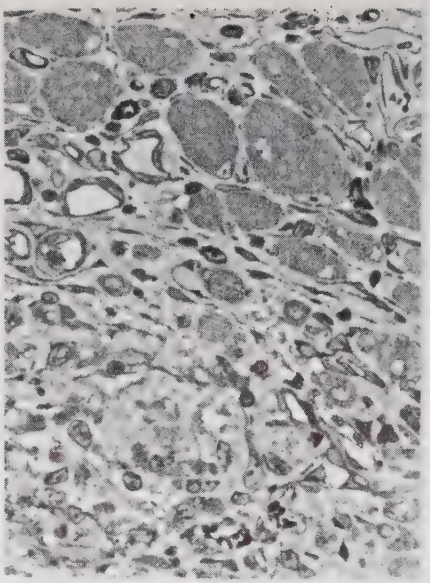

Abb. 14: Myoblasten im regenerierenden Rand eines großen Infarktes. Der Myoblastendurchmesser nimmt von der Infarktmitte (unterer Bildrand) zum Infarktrand (oberer Bildrand) zu.
8 Tage nach Embolisation
(Epon, PPD, 530x, Ph)

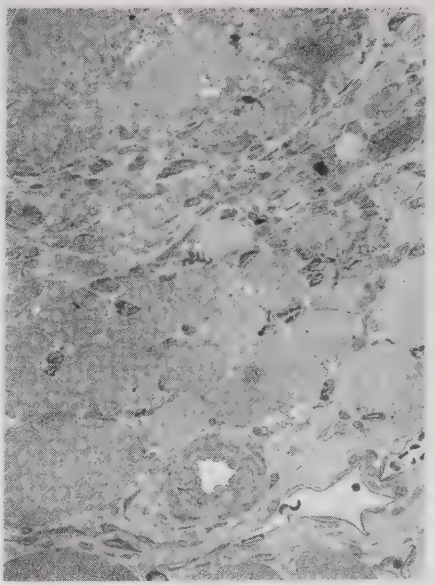

Abb. 15: Wandverdickung eines Gefäßes am Infarktrand, 8 Tage nach Embolisation (Epon, PPD, 345x)

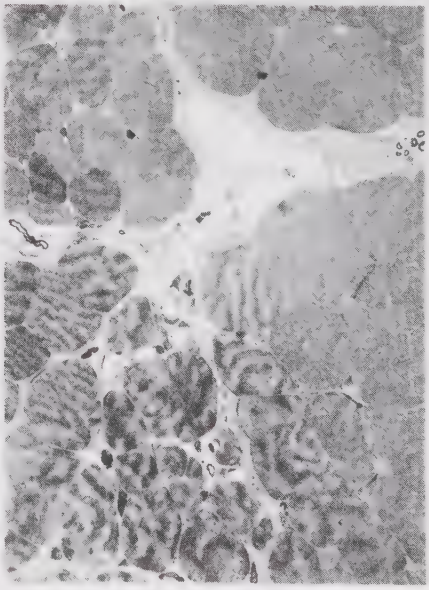

Abb. 16: Regenerierende Muskelfasergruppe mit breitem Faserdurchmesserspektrum und teilweise zentral gelegenen Kernen (untere Bildhälfte).
30 Tage nach Embolisation
(Epon, PPD, 220x)

festere Einmauerung der Emboli in dem bis zu diesem Untersuchungszeitpunkt gehärteten Thrombus unterstützt.

Auf der Kontrollseite fanden sich aus oben genanntem Grund zwar wiederum vereinzelt Emboli, jedoch keine histopathologischen Veränderungen.

3.1.3 30-Tage-Stadium

Nach diesem Zeitraum ist die Regeneration so weit fortgeschritten, daß die morphologischen Merkmale der akuten Reparation mit Steigerung der Zellaktivität verschwunden und die neu gebildeten Muskelfasern in Reifung begriffen sind. Funktionell äußert sich dies darin, daß Tiere mit einer postoperativen, kompletten, schlaffen Parese nach 30 Tagen nicht mehr die geringsten Anzeichen einer Laufstörung aufwiesen. Histologisch entsprach dem, daß Areale von ähnlicher Größe, wie in den beiden anderen untersuchten Stadien beschrieben, Muskelfasern mit einem breiten Durchmesserspektrum besaßen (Abb. 16). Sie enthielten teils noch große, zentral gelegene, teils schon kleinere, peripher gelegene Kerne. Das Endomysium internum dieser Areale war leicht vermehrt, außerdem ihre Kapillardichte erhöht. Einzelre Muskelfasern enthielten subsarkolemmal oder zentral gelegene Glykogenansammlungen.
Die Kontrollseite zeigte wiederum keine histopathologischen Veränderungen.

3.2 Topographische Beziehungen zwischen Mikroembolien und geschädigten Muskelfaserarealen

Diese Untersuchungen erfolgten im 8-Tage-Stadium der Muskelschädigung, da zu diesem Zeitpunkt die Emboli durch Endothelproliferation und Verfestigung der sie umgebenden Thromben in Paraffinserienschnitten schon ausreichend fest fixiert wurden und andererseits die geschädigten Muskelfasern noch deutlich als solche zu erkennen waren.

Untersucht wurden die Beziehungen zwischen embolisiertem Gefäßsystem und den für das Embolisationsexperiment typischen, scharf begrenzten, unterschiedlich großen Arealen geschädigter Muskelfasern im m. gastrocnemius und m. soleus. Ferner wurde ein großer Infarkt im m. gastrocnemius untersucht, um den Einfluß der Kollateralen um ein verschlossenes Gefäß bei der Entstehung ischämischer Muskelfaserveränderungen zu berücksichtigen. Denn große Muskelinfarkte beruhten vermutlich auf dem Verschluß mehrerer benachbarter, größerer Gefäße. Außerdem ließ diese Untersuchung Aufschlüsse über das räumliche Verhalten der Regeneration in einem großen infarzierten Muskelgebiet erhoffen.

Es sei an dieser Stelle noch einmal erwähnt, daß zur Kennzeichnung des Gefäßkalibers als wichtigem Kriterium zur Beurteilung der funktionellen Auswirkungen eines Gefäßverschlusses der Gefäßnummer im Text ein Buchstabe von a - d beigefügt wurde (s. Tabelle 4). Die Schnittserie ist durchnummeriert, wobei jede Schnittnummer vier aufeinanderfolgende, etwa 12 µm dicke Schnitte enthält, die hinter der Schnittnummer mit 1 - 4 bezeichnet sind.

3.2.1 Topographische Beziehungen zwischen Mikroembolien und geschädigten Einzelfasern

Der dargestellte Fall (Abb. 17) zeigt eine segmental geschädigte Muskelfaser im m. soleus, die von Schnitthöhe 444 - 455 entsprechend einer Länge von 530 µm eine Verkleinerung ihres Durchmessers, teilweise zentral gelegene Kerne und eine Störung des intermyofibrillären Netzwerkes aufweist. Die hierfür verantwortlichen Emboli finden sich in Form von Kapillarverschlüssen in den Schnitthöhen 444/1 bis 448/2 sowie 449/3 bis 452/3.

Die Kapillaren stellen die Ausläufer einer Arteriole (G 3c) dar, die auf Schnitthöhe 450 einer kleineren Arterie (G 1b) entspringt und sich in proximaler (G 5c) und distaler (G 4c) Richtung parallel zur geschädigten Muskelfaser in deren Umgebung aufteilt. Während die Kapillarverschlüsse in den Schnitthöhen 444/1 bis 448/2 der geschädigten Muskelfaser unmittelbar benachbart liegen (s. Abb. 18), sind die Kapillarverschlüsse der Schnitthöhen 449/3 bis 452/3 durch drei unveränderte Muskelfasern getrennt und scheinen die am Faszikelrand gelegene, geschädigte Muskelfaser nach dem Prinzip der letzten Wiese von der Blutversorgung abzuschließen (s. Abb. 19).

In den Schnitthöhen 460 und 420 findet sich je eine Arteriole (G 2c und G 6c), die das Kapillarsystem in der Umgebung der hier nicht mehr geschädigten Muskelfaser versorgt. Die Arteriole der Schnitthöhe 460 (G 6c) zeigt in ihrem proximalen Verlauf einen Embolus, distal davon sowie vor ihrer Aufzweigung in Kapillaren jedoch ein offenes Lumen. Die Kapillaren der Schnitthöhe 420 (aus G 2c) enthalten zwei Emboli.

In der Nachbarschaft der geschädigten Muskelfaser waren keine weiteren Arteriolen- oder Kapillarverschlüsse zu sehen.

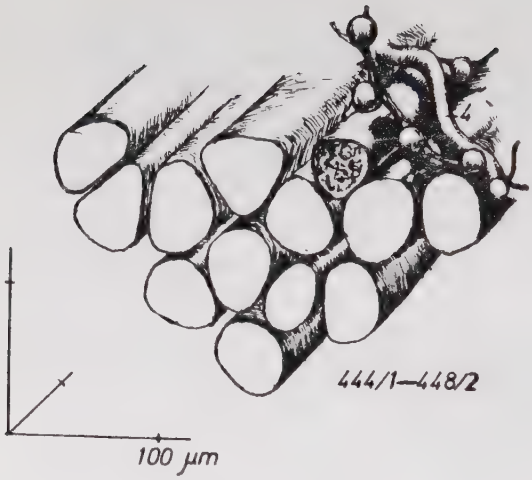

Abb. 18
Detail aus Abb. 17:
Lage der Kapillar-
verschlüsse in
Schnitthöhe 444/1
- 448/2
Maßstab: 1 : 290

Abb. 19
Detail aus Abb. 17:
Lage der Kapillar-
verschlüsse in
Schnitthöhe 449/3
- 452/3
Maßstab: 1 : 320

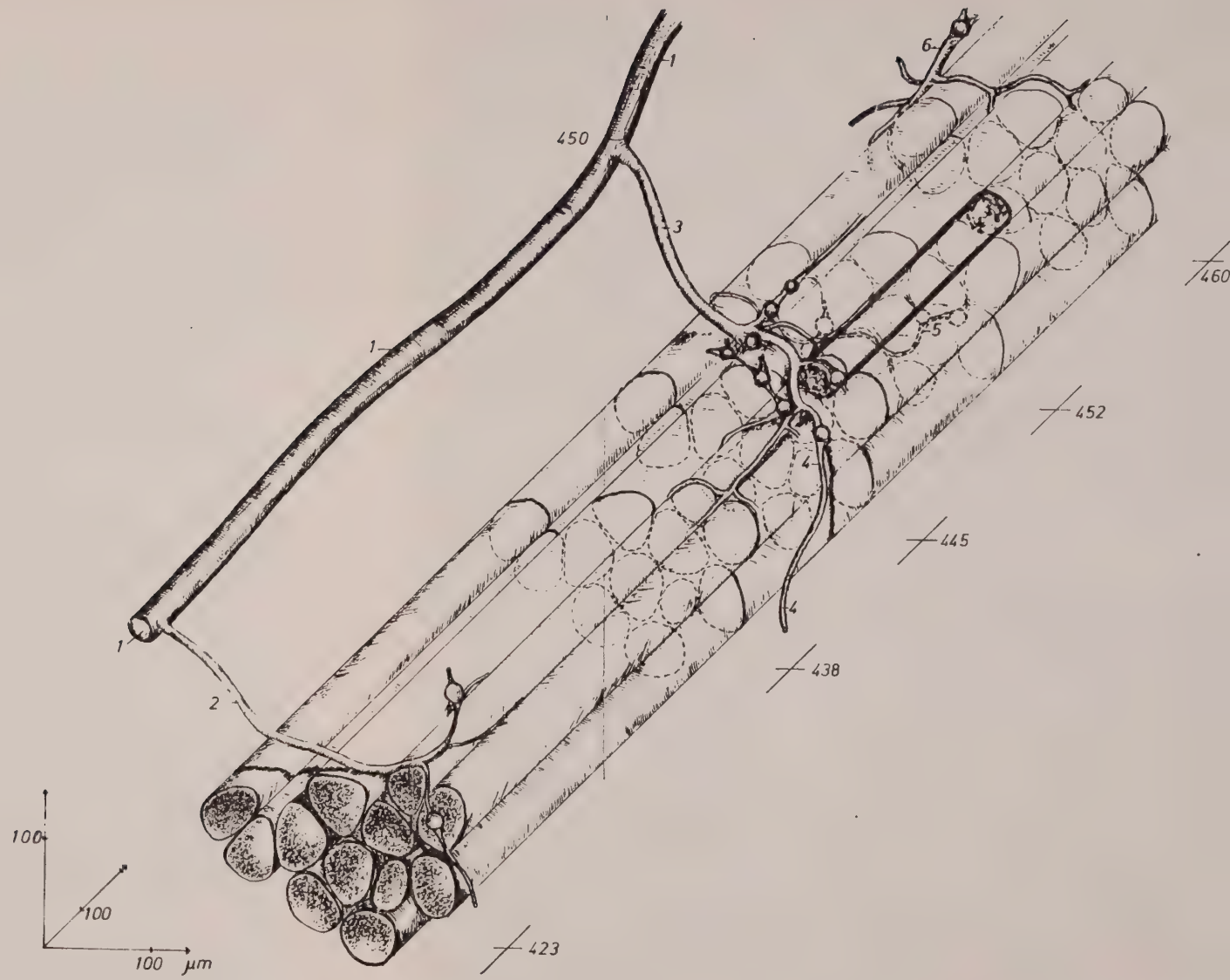

Abb. ...: Segmentale Einzelfaserschädigung im m. soleus (segmentale Schädigungsstrecke schwarz umrandet)

Maßstab: 1 : 270

Es bleibt festzuhalten, daß die geschädigte, segmentale Muskelfaserstrecke mit den Schnitthöhen der Kapillarverschlüsse zweier unmittelbar hintereinander gelegener Kapillarzuflüsse beginnt und zwischen diesen Schnitthöhen besteht. Proximal und distal dieser Verschlüsse zeigt diese Muskelfaser mit fließenden Übergängen keine histopathologischen Veränderungen mehr, was mit dem Auftreten neuer, praktisch nicht verschlossener Arteriolen-Kapillar-Einheiten gut korreliert.

3.2.2 Topographische Beziehungen zwischen Mikroembolien und Muskelfaserarealen, die bis zu 15 Muskelfasern enthalten

Die Muskelfasergruppe (Abb. 20) beginnt bei Schnitthöhe 390 durch Ansatz an die Muskelfaszie und zeigt hier eine Schädigung aller Fasern. Die pathologischen Veränderungen der einzelnen, leicht zum Muskelinnern verlaufenden Muskelfasern enden auf verschiedenen Schnitthöhen, wonach sie sich ohne Anzeichen einer Schädigung zum Muskelende auf Schnitthöhe 470 fortsetzen.
Im Bereich der geschädigten Muskelfaserstrecke enthalten alle von außen zuführenden Arteriolen in ihren präkapillären Endästen und/oder ihren Kapillaren Emboli. Die Kapillaremboli stecken fast ausschließlich in den die geschädigten Muskelfasern umgebenden Kapillaren. In den Kapillaren der nicht geschädigten, benachbarten Muskelfasern sind praktisch keine Emboli zu finden.

Die Muskelfaserstrecke von Schnitthöhe 390 bis 435, innerhalb derer die ganze Muskelfasergruppe geschädigt ist (Muskelfaser Nr. 1 - 15; Verringerung der pathologischen Muskelfaserveränderungen ab Schnitthöhe 435), zeigt kapilläre und präkapilläre Ver-

schlüsse von fünf in Längsrichtung hintereinander gelegenen Arteriolen (G 10c, G 20c, G 30c, G 51c, G 64c). Zudem enthält sie in den Kapillaraufzweigungen dieser Arteriolen (G 12d, G 32d, G 33d, G 41d, G 52d, G 53d, G 54d, G 65d) deutlich mehr Emboli, als die nachfolgende Muskelfaserstrecke, innerhalb derer sich die Muskelfaserveränderungen zurückbilden. Diese enthält einzelne Kapillaremboli (G 64d, G 66d, G 71c, G 72d, G 82c, G 83d), wobei Muskelfasern mit der längsten Schädigungsstrecke (Muskelfaser Nr. 6 und 9) am längsten Emboli in den ihnen anliegenden Kapillaren enthalten (aus G 71 im Schnitthöhenbereich 457). Das Fehlen histopathologischer Muskelfaserveränderungen im Schnitthöhenbereich 470 korreliert mit der Präsenz unverschlossener Kapillarzuflüsse (G 91c, G 81 c).

Zusammenfassend läßt sich sagen, daß eine genügend große Anzahl von Emboli in den Kapillarabgängen und präkapillären Abschnitten von fünf hintereinander folgenden Arteriolen die Schädigung dieser Muskelfasergruppe erzeugte. Die Schädigung der Muskelfasern bildet sich im Schnitthöhenbereich der letzten Kapillarverschlüsse zurück (und zwar Muskelfaser Nr. 1 - 5, 8 in Schnitthöhe 435; Muskelfaser Nr. 11 - 15 in Schnitthöhe 442), wenn nicht weitere embolische Verschlüsse der den geschädigten Muskelfasern anliegenden Kapillaren im Einspeisungsbereich einer nachfolgenden Arteriole zu finden sind.

3.2.3 Topographische Beziehungen zwischen Mikroembolien und Muskelfaserarealen, die bis zu 20 Muskelfasern enthalten

Die beiden geschädigten Muskelfaserareale in Abb. 21 liegen im Abstand von etwa 350 µm benachbart am Rande des m. soleus. Sie beginnen auf Schnitthöhe 370 am Ansatz an die Muskelsehne mit etwa je 8 geschädigten

Abb. 20: Ischämisch geschädigte Muskelfasergruppe im m. soleus (Muskelfasern Nr. 1 - 15 im geschädigten Bereich grau markiert)

Maßstab: 1 : 135

Muskelfasern. Im weiteren Längsverlauf wandern die geschädigten Muskelfaserareale mehr zum Muskelinnern, wobei sich die Zahl der geschädigten Muskelfasern auf etwa je 20 vergrößert.

Der Durchmesser der geschädigten Muskelfaserareale ändert sich auf verschiedenen Schnitthöhen entsprechend einer Zu- bzw. Abnahme ihrer Muskelfaserzahl geringfügig. Ab Schnitthöhe 450 zeigen nur noch einzelne Muskelfasern histologische Anzeichen einer leichten Muskelfaserschädigung.

Die Muskelfaserveränderungen entsprechen den im 8-Tage-Stadium beschriebenen Veränderungen einer Muskelfasergruppe dieser Größe. Zusätzlich ist zu bemerken, daß der Durchmesser der geschädigten Muskelfasern umso kleiner ist, je größer das Muskelfaserareal auf den einzelnen Schnitthöhen ist und je zentraler diese Fasern im geschädigten Muskelfaserareal liegen.

Das Gefäßsystem der untersuchten Muskelfaserareale sowie deren Nachbarschaft erhält Zuflüsse aus 9 voneinander unabhängigen kleinen Arterien (G 161b, G 142b, G 151b, G 230b) und Arteriolen (G 100c, G 130c, G 180c, G 190c, G 210c). Diese entspringen außerhalb der geschädigten Muskelfaserareale von Gefäßen größeren Kalibers und laufen in mehr oder weniger schräger Richtung in unmittelbare Nachbarschaft zu den geschädigten Muskelarealen. Die kleinen Arterien (G 161b, G 142b, G 151b, G 230b) teilen sich hier in proximaler und distaler Muskelfaserrichtung in größere Arteriolen auf, um dann wiederum zur Einspeisung des Kapillarsystems kleine Arteriolenäste abzugeben. Sie liegen teils am Rande, teils im Zentrum der geschädigten Muskelfaserareale. Zwischen einigen dieser Arteriolen bestehen Anastomosen

(G 170c - G 161c, G 110c - G 147c, G 230b - G 151b, G 151b - G 200c).

Die arteriolären Endäste größerer Gefäße der nicht veränderten Muskelnachbarschaft (G 100c, G 130c, G 180c, G 190c) zerfallen über zwei bis drei kurze, präkapilläre Aufteilungen sofort in Kapillaren. Sie finden sich im dargestellten Fall größtenteils am äußeren Rande des rechten geschädigten Muskelfaserareals.

Im Schädigungsbereich der Muskelfaserareale enthalten alle präkapillären Arteriolenabschnitte komplette Verschlüsse durch Emboli. Diese finden sich auch in Kapillaren innerhalb der geschädigten Muskelfasergebiete sowie deren nächster Nachbarschaft, ferner in einigen kleinen Arterien und proximalen Arteriolenabschnitten, wo sie das entsprechende Gefäßlumen nicht immer komplett verschließen.

Abb. 21 zeigt die für beide geschädigten Muskelfaserareale verantwortlichen Gefäßverschlüsse. Für das rechte geschädigte Muskelfaserareal sind dies folgende: Die Gefäße G 130c, G 180c sowie G 190c stellen die arteriolären Endäste größerer Nachbarschaftsgefäße dar und verlaufen bis zum rechten äußeren Rand des geschädigten Muskelfaserareals, wo sie durch mehrere hintereinander liegende Emboli verschlossen sind. Einige Emboli finden sich auch in Kapillaren dieser Arteriolen innerhalb des geschädigten Muskelfaserareals. Ferner finden sich komplette Verschlüsse der kleinen arteriolären Abgänge von G 120c und G 161c am unteren Rand des geschädigten Muskelfaserareals, sowie embolische Verschlüsse der arteriolären Endäste G 150c, G 201c, G 202c, G 153c an etwa gleicher topographischer Stelle. Im Abstand von etwa 300 µm zum linken oberen Rand des geschädigten Faserareals verläuft in unverändertem Muskelgebiet G 110c, das mehrfach durch Emboli ver-

schlossen ist und auf drei Schnitthöhen kleine Äste zum rechten geschädigten Muskelfaserareal entsendet, welche ebenfalls durch Emboli verschlossen sind. Der Ast in Schnitthöhe 422 (G 170c) anastomosiert mit G 161c und ist ebenfalls verschlossen. Während sich die Muskelfaserveränderungen etwa ab Schnitthöhe 450 zurückgebildet haben, finden sich auf derselben Höhe reichhaltige Anastomosen zwischen fünf arteriellen Zuflüssen (G 210c, G 220b, G 230b, G 240b, G 151b), die bald in kleine, unverschlossene Arteriolen zerfallen. In Schnitthöhe 460 finden sich lediglich einzelne Emboli in Kapillaren.

Das linke geschädigte Muskelfaserareal läßt direkte Beziehungen zu kapillären und besonders zu arteriolären Verschlüssen folgender Gefäße erkennen:

G 100c zeigt embolische Verschlüsse in seinen präkapillären Aufzweigungen. Die Gefäßaufteilungen von G 162c und G 163c verlaufen am rechten unteren Rand des geschädigten Muskelfaserareals und enthalten mehrere hintereinander liegende Emboli, die auch die kleinen Arteriolenabgänge verschließen. Die Gefäße G 145c, G 146c, G 147c, G 148c, G 149c stellen die arteriolären Endäste von G 142b dar, liegen etwa am rechten mittleren Rand des geschädigten Muskelfaserareals und zeigen alle embolische Verschlüsse.

Im Abstand von etwa 300 µm zum rechten oberen Rand des linken geschädigten Muskelfaserareals verläuft wiederum G 110c, das mehrmals embolisch verschlossen ist und ähnlich den Ästen zum rechten Faserareal auch durch Emboli verschlossene Äste zum linken Faserareal entsendet.

Die Verkleinerung des linken geschädigten Muskelfaserareals beginnt etwa auf der Schnitthöhe 436 mit den nicht verschlossenen Arteriolenästen G 152c und G 154c,

wobei G 154c einen Embolus in seinen Kapillaraufzweigungen enthält. Die fast vollständige Rückbildung der Muskelfaserschädigung ab Schnitthöhe 450 korreliert mit den unverschlossenen Arteriolen des oben beschriebenen, reichhaltig anastomosierenden Systems kleiner Arterien. In der nicht geschädigten Nachbarschaft der beiden Muskelfaserareale finden sich keine weiteren wesentliche Gefäßverschlüsse.

Insgesamt wird deutlich, daß alle im Längsverlauf der beiden geschädigten Muskelfaserareale hintereinanderfolgenden Gefäßzuflüsse in ihren arteriolären Endästen durch mehrere Emboli verschlossen sind. Die Muskelfaserschädigung besteht im Kapillarbereich der zuführenden embolisierten Arteriolen, die schräg zur Muskelfaserrichtung verlaufen. Daher liegen die Arteriolenverschlüsse im histologischen Querschnitt unterschiedlich weit von der Mitte der geschädigten Areale entfernt, meistens an deren Rand.

Finden sich im weiteren Längsverlauf statt arteriolärer Verschlüsse offene Arteriolenzuflüsse, so bilden sich die Muskelfaserveränderungen zurück (in Abb. 22 nach etwa 700 µm; errechnet aus der Differenz der Schnitthöhenbereiche der letzten Gefäßverschlüsse (436) und der Normalisierung der Muskelfaserveränderungen (450)).

3.2.4 Topographische Beziehungen zwischen Mikroembolien und Muskelfasergruppen, die bis zu 40 Muskelfasern enthalten

Das Muskelfaserareal der Abb. 22 verläuft am Rand des m. gastrocnemius und enthält 38 geschädigte Muskelfasern, die im Gegensatz zu Abb. 21 nicht eine zusammenliegende Gruppe bilden, sondern mehr oder weniger verstreut mit zwei Schwerpunkten zwischen nicht geschädigten Muskelfasern liegen.

bb. 4 Zwei benachbarte, ischämisch geschädigte Muskelfasereareale im m. soleus

Maßstab: 1 : 130

Die Muskelfaserschädigung beginnt mit fließendem Übergang vom gesunden Teil etwa auf Schnitthöhe 380 und bleibt bis zum Ansatz der Muskelfasern an der Muskelsehne auf Schnitthöhe 420 bestehen.

Das Kapillarsystem des geschädigten Muskelfaserbereiches erhält auf drei verschiedenen Schnitthöhen Zuflüsse von fünf Arteriolen (G 10c, G 20c, G 31c, G 33c, G 34c), die sich über zwei bis drei kurze, kleinere Arteriolenäste in Kapillaren aufteilen. Alle diese Arteriolen enthalten präkapilläre Verschlüsse durch Emboli, die auch häufig bis in deren Kapillaren vorgedrungen sind. Die Arteriolen- und Kapillarverschlüsse liegen bevorzugt in unmittelbarer Nachbarschaft zu den Stellen innerhalb des Muskelfaserareals, an denen die meisten geschädigten Muskelfasern liegen.

Die Muskelfaserschädigung beginnt etwa auf der Schnitthöhe 380, d.h. etwa 580 µm distal der im Schnitthöhenbereich 368 teilweise verschlossenen Endäste von G 10c. Diese biegen in ihrem präkapillären Verlauf in proximaler und distaler Muskelfaserrichtung in die kapilläre Strombahn ein. Einige dieser präkapillären Arteriolen und der nachfolgenden Kapillaren sind durch Emboli verschlossen, während die nicht verschlossenen offenbar noch einen ausreichenden Blutstrom in dem nicht veränderten Muskelfaserbereich von Schnitthöhe 380 bis 350 gewährleisten.

Der ischämische Effekt der verschlossenen Arteriolenäste von G 10c tritt offensichtlich erst in Kombination mit den im weiteren Längsverlauf embolisch verschlossenen arteriolären Endästen von G 20c, G 31c, G 33c und G 34c in Erscheinung. Infolge dieser embolischen Verschlüsse bleibt die Schädigung bis zum Auslaufen der Muskelfasern in der Muskelsehne bestehen.

Ab Schnitthöhe 350 entwickelt sich in entgegengesetzter Muskelfaserrichtung eine neue Muskelfaserschädigung, die in Schnitthöhe 312 etwa 100 Muskelfasern enthält. Sie korreliert dort mit neuen Gefäßverschlüssen kleiner, benachbarter Arterien und Arteriolen.

Zusammenfassend kann festgestellt werden, daß die leicht verstreut liegenden geschädigten Muskelfasern durch Verschlüsse aller hintereinander gelegenen, an verschiedenen Stellen in das Muskelfaserareal verlaufenden Arteriolenäste bedingt ist. Die Emboli liegen bevorzugt in den präkapillären Arteriolenaufteilungen, aber auch proximal und distal davon. Einzelne Arteriolenaufteilungen bleiben unverschlossen.

Die Muskelfaserschädigung entwickelt sich bevorzugt in unmittelbarer Nachbarschaft zu Arteriolen- und Kapillarverschlüssen, während die nicht geschädigten Muskelfasern innerhalb des Muskelfaserareals von unverschlossenen Arteriolenaufteilungen versorgt werden, oder aber dem Kapillarsystem des unveränderten Nachbarschaftsgebietes angeschlossen sind.

3.2.5 Topographische Beziehungen zwischen Mikroembolien und geschädigten Muskelfaserarealen von der Größe mehrerer Faszikel

Voraussetzung für den Nachweis von Beziehungen zwischen Mikroembolien und geschädigten Muskelfaserarealen ist die Notwendigkeit, daß sich in einer möglichst vollständigen Schnittserie alle Gefäßverschlüsse im Infarkt- und im Infarktnachbarschaftsgebiet nachweisen lassen, die in einer räumlichen Beziehung zu örtlich umschriebenen Muskelfaserveränderungen stehen und somit eine kausale Verknüpfung annehmen lassen.

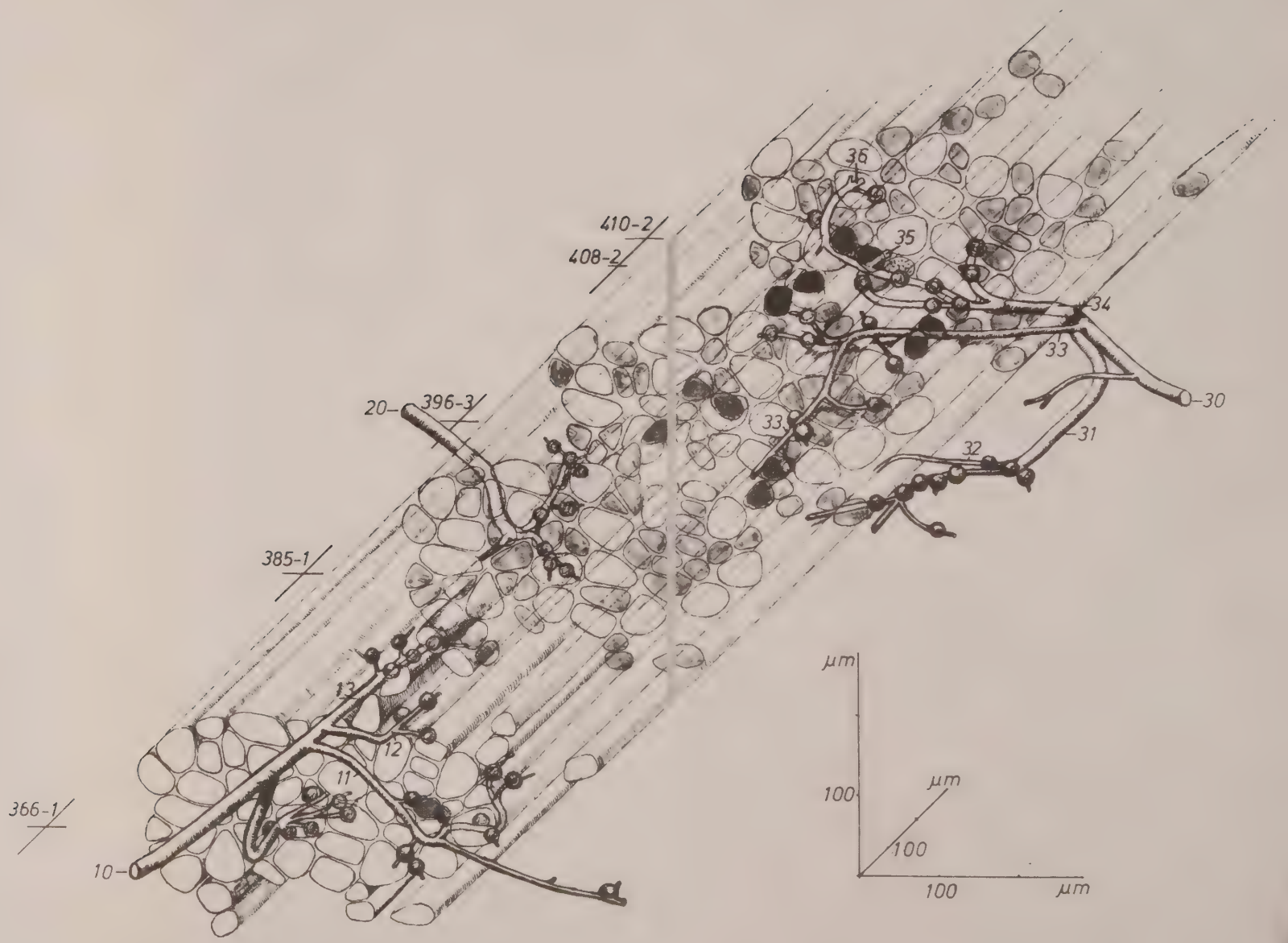

Abb. 22: Ischämisch geschädigte Muskelfasergruppe im m. gastrocnemius (die Muskelfasern sind in ihrem geschädigten Bereich grau markiert)

Maßstab: 1 : 200

Im Infarktgebiet eines 8-Tage-Stadiums liegen häufig verschlossene und offene Gefäße in enger Nachbarschaft, wobei alle Muskelfasern ihrer Umgebung histologisch das gleiche Bild einer phagozytären Resorption oder Regeneration zeigen. Diese Muskelfaserveränderungen lassen sich daher nicht bestimmten Versorgungsgebieten verschlossener Gefäße zuordnen. Es sind jedoch innerhalb des Infarktes konstante topographische Beziehungen zwischen verschlossenen Gefäßen und reaktionslosen Nekrosezonen vorhanden, die im folgenden genauer untersucht werden:

3.2.5.1 Muskelfaserveränderungen eines großen Infarktes im m. gastrocnemius

Die verschiedenen Muskelfaserveränderungen eines großen Infarktes im 8-Tage-Stadium sind Ausdruck der bis zu diesem Zeitpunkt abgelaufenen Resorption und Regeneration geschädigter Muskelfasern. Histologisch besteht eine scharfe Demarkationslinie zwischen hyalinen, nekrotischen Muskelfasern und solchen, die phagozytär abgebaut werden (Abb. 24).

Während große Infarkte im m. gastrocnemius vorzugsweise am Muskelrand vorkommen, liegen die reaktionslosen,hyalinisierten Gebiete innerhalb der großen Infarkte wiederum bevorzugt subfaszial. Doch sind sie auch auf der zum Muskelinnern gerichteten Seite großer Infarkte zu sehen, sie sind dann jedoch sowohl im queren Durchmesser wie auch in ihrer Längsausdehnung kleiner (Abb. 23).

Abb. 23: Schematische Anordnung der Muskelfaserveränderungen und der Gefäße in einem großen Muskelinfarkt

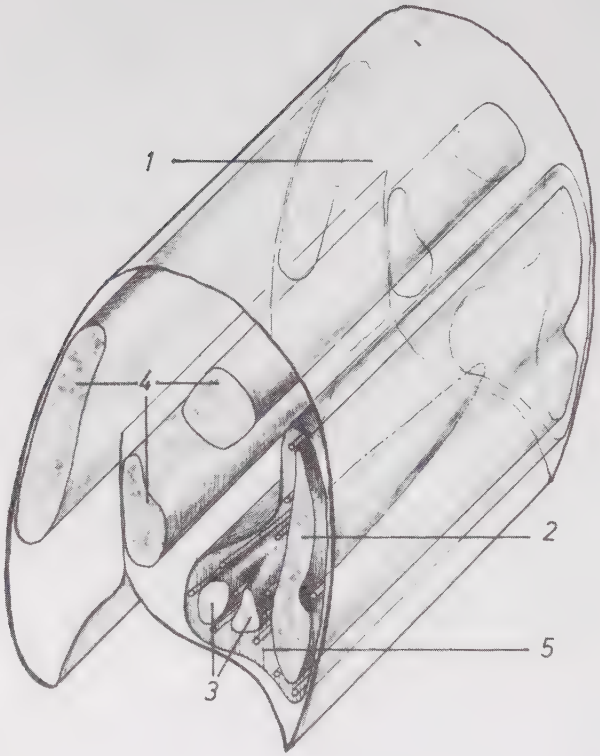

1 - m. gastrocnemius

2 - subfaszial gelegene, reaktionslose Nekrosezone innerhalb des untersuchten, großen Muskelinfarktes

3 - zum Muskelzentrum hin gelegene, reaktionslose Nekrosezonen innerhalb des untersuchten, großen Muskelinfarktes

4 - weitere Muskelinfarkte (häufigste Lage)

5 - Regenerationsgebiet innerhalb des untersuchten, großen Muskelinfarktes mit der häufigsten Gefäßanordnung

Im untersuchten Infarkt sind auf einigen Schnitthöhen gleichzeitig mehrere (bis zu drei) benachbarte reaktionslose Nekrosezonen mit hyalinen Muskelfasern zu finden, zwischen denen sich ein scharf begrenztes Gebiet regenerierender Muskelfasern ausdehnt. Benachbarte reaktionslose Nekrosezonen können bei der Serienschnittuntersuchung in Längsrichtung miteinander verschmelzen, sich in kleinere Gebiete mit hyalinen Fasern aufteilen, sich auf verschiedenen Schnitthöhen zurückbilden und neu ausdehnen (Abb. 23).

Die Muskelfasern an der Infarktgrenze zum normalen, nicht pathologisch veränderten Muskel befinden sich nicht mehr im frühen Stadium der Phagozytose, sondern in einem ungleichmäßig weiter fortgeschrittenen Regenerationszustand. Diese Demarkationszone ist nicht unbedingt auf einen großen Faszikel beschränkt, sondern kann sich auch über große Bindegewebssepten erstrecken.

3.2.5.2 Gefäßveränderungen eines großen Infarktes im m. gastrocnemius

Die Gefäße großer Infarkte des m. gastrocnemius sind periphere Äste seiner beiden nutritiven Gefäße (aa. surales interna et externa für caput mediale et laterale), die sich von proximal nach distal im Muskel aufzweigen, wie auch Seitenäste der großen Transportgefäße (a. saphena und a. tibialis posterior), die rekurrierend von distal nach proximal im Muskel verlaufen (Abb. 1). Das Gefäßsystem des dargestellten Infarktes im caput laterale des m. gastrocnemius wird aus der a. suralis externa sowie einem Ast der a. femoris caudalis gespeist.

Im Vergleich zu nicht pathologisch veränderten Muskelanteilen ist die Zahl der großen Gefäße im Infarktge-

biet gleich, während die kleinen Arterien und besonders die Arteriolen stark vermehrt erscheinen. Die Untersuchung ihrer räumlichen Anordnung ergibt folgende Besonderheiten:

Fast alle im Infarkt sichtbaren Gefäße liegen in dem von Makrophagen, Histiozyten, Fibrozyten sowie Myoblasten durchsetzten Regenerationsgebiet (Abb. 23). In Gebieten mit nekrotischen Muskelfasern sind nur vereinzelt Gefäße zu finden, die dann eine Hyalinisierung ihrer Wand zeigen. Bei der Verfolgung eines solchen Gefäßes über eine längere Strecke in Serienschnitten erscheint es teilweise zerfallen oder nicht mehr als Gefäß zu identifizieren. Lediglich die Nachbarschaftsverhältnisse der Trümmer lassen die Kontinuität eines Gefäßes über einen solchen Gefäßabschnitt hinaus vermuten. Im proximalen Verlauf sind diese Gefäße durch Emboli verschlossen.

Bei subfaszial gelegenen reaktionslosen Nekrosezonen liegen die Gefäßverschlüsse fast ausnahmslos auf der zum Muskelinnern gerichteten Seite sowie am oberen und unteren Pol des nekrotischen Fasergebietes (Abb. 23). Unmittelbar unter der Muskeloberfläche sind nur vereinzelt Gefäße zu sehen, die dann alle in ihrem Verlauf durch Emboli verschlossen sind. Reaktionslose Nekrosezonen, die in dem zum Muskelinneren gerichteten Infarktrand liegen, sind allseits von mehreren verschlossenen Gefäßen umgeben (Abb. 23). Wie bereits erwähnt, befinden sich alle erhaltenen oder regenerierenden, kleineren arteriellen Gefäße in dem von Makrophagen durchsetzten Regenerationsgebiet. Ähnlich den Muskelfasern dieses Gebietes unterliegen auch die Gefäße einer reparativen Umwandlung, die in folgenden Gefäßwandveränderungen ihren Ausdruck findet: Die Endothelzellen von Kapillaren, Arteriolen und kleinen Arterien (Abb. 15)

sind proliferiert und ragen in das Gefäßlumen vor. Außerdem ist die Media der Arteriolen und kleinen Arterien verdickt und stark basophil. Diese Gefäßwandveränderungen zeigen sich in der Umgebung eines Verschlusses verstärkt, sind aber an fast allen Gefäßen innerhalb des Infarktes zu sehen, die in ihrem Verlauf an irgend einer Stelle verschlossen sind.

Gefäße, deren Durchmesser etwa einer kleinen Arterie entspricht, zeigen Verschlüsse durch bis zu fünf Emboli im Querschnitt. Der ursprüngliche Durchmesser dieser Gefäße ist meist nicht mehr genau zu ermitteln, da er durch reaktive und regenerative Gefäßwandprozesse zu stark alteriert ist. Die Emboli liegen hier von thrombotischem Material eingemauert im Gefäßlumen und zeigen in einem Teil der Fälle einen kompletten Verschluß an. Proximal des Verschlusses findet sich dann bis zum Abgang einer unverschlossenen, kleineren Arterie oder Arteriole ein Appositionsthrombus, welcher das Gefäßlumen völlig verschließt. Dieser setzt sich auch distal des embolischen Verschlusses fort, wodurch die Identifizierung des Gefäßes im umgebenden, regenerierenden Muskelgewebe sehr erschwert ist. Bei anderen Gefäßen ist innerhalb des embolischen Verschlußthrombus ein von Endothel ausgekleidetes Lumen zu sehen, das vermutlich das Resultat einer Rekanalisation darstellt (Abb. 25). Distal und proximal der kompletten Gefäßverschlüsse finden sich Abgänge kleinerer Gefäßäste (Abb. 25) sowie beträchtliche Kaliberschwankungen des offenen Gefäßlumens, wie es für eine Rekanalisation typisch ist.

Die meisten Verschlüsse finden sich in Gefäßen des nächst kleineren Kalibers, die den Arteriolen entsprechen (Abb. 26). Diese zweigen in spitzem Winkel von den kleineren Arterien ab, um nach unterschiedlich langer Verlaufsstrecke ein Kapillargebiet zu versorgen. Komplette Verschlüsse bestehen in einer Ansammlung von höchstens drei Emboli, die hinter-

einander oder schräg nebeneinander in thrombotisches Material eingemauert sind.

Ein großer Teil der arteriolären Abgänge kleiner Arterien mit offenem Gefäßlumen oder proximal eines Appositionsthrombus' ist unverschlossen oder enthält nur vereinzelt Kapillaremboli. Da in ihrer Umgebung nekrotische Muskelfasern phagozytiert werden (Abb. 27), ist anzunehmen, daß von diesen nicht verschlossenen arteriolären Endästen über die im Regenerationsgebiet stark vermehrten Kapillaren die Phagozytose und Regeneration der nekrotischen Muskelfasern abhängt.

Einige Arterien zeigen in ihrem Verlauf mehrere komplette oder inkomplette Verschlüsse in größerem Abstand hintereinander. Die Gefäßabschnitte zwischen den Verschlüssen enthalten meist ein offenes Lumen mit Kaliberschwankungen, das von der Fixationslösung leergespült ist. Aus ihnen entspringen teils verschlossene, teils unverschlossene Arteriolen, die nach rechtwinkligem Abgang in die Muskelfaserrichtung einbiegen und sich in Kapillaren aufteilen.

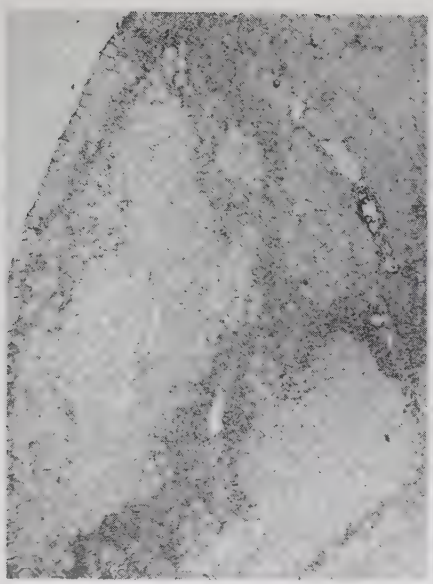

Abb. 24: Großer Infarkt mit zwei reaktionslosen Zentren im m. gastrocnemius. 8-Tage-Stadium (Paraffin, HE, 40x)

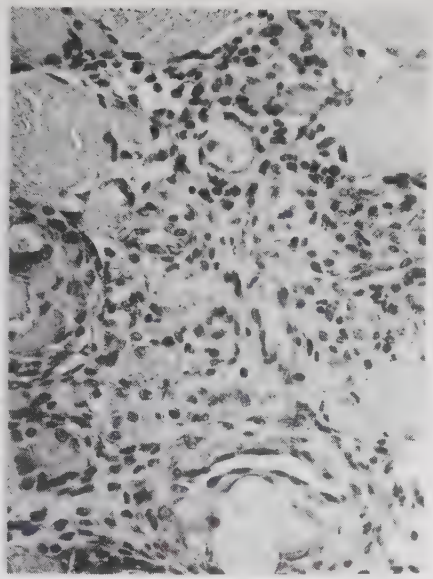

Abb. 25: Teilverschlossenes Gefäß mit offenem Lumen und Abgang eines Gefäßastes nach oben, der peripher ein Kügelchen enthält. 8-Tage-Stadium (Paraffin, HE, 325x)

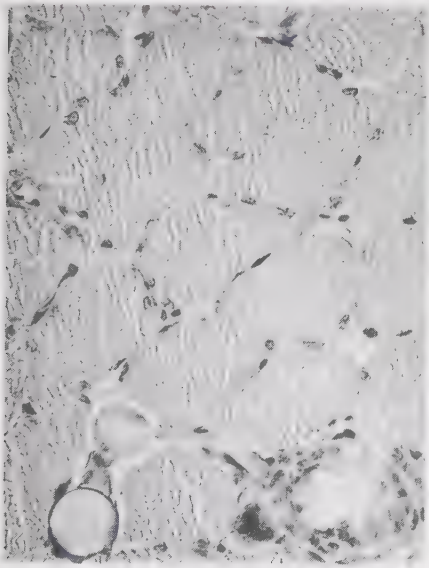

Abb. 26: Embolischer Verschluß einer Arteriole mit 2 Emboli in ihrer kapillären Aufzweigung. Keine histopathologischen Muskelfaserveränderungen in der Umgebung. 8-Tage-Stadium (Paraffin, HE, 325x)

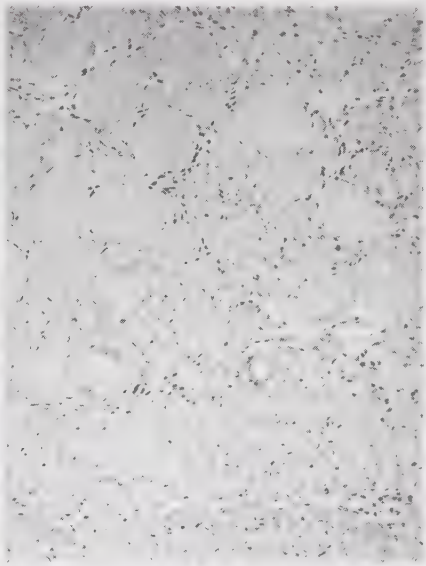

Abb. 27: Phagozytose und Regeneration nekrotischer Muskelfasern in unmittelbarer Umgebung eines unverschlossenen Gefäßastes innerhalb eines Muskelinfarktes. 8-Tage-Stadium (Paraffin, HE, 268x)

3.2.5.3 Topographische Beziehungen zwischen Gefäßsystem und Muskelfaserveränderungen eines großen Infarktes im m. gastrocnemius (Abb. 29 und 29 a - f)

Am Rande nekrotischer Muskelfasergebiete sind weitaus die meisten Arteriolen und kleinen Arterien komplett verschlossen. Sie liegen etwa 20 - 50 µm vom Rande der nekrotischen Muskelfasergebiete entfernt im Regenerationsgebiet.

Die Größe eines nekrotischen Fasergebietes ist abhängig von der Anzahl, der Anordnung und dem Kaliber der in seiner Nachbarschaft verschlossenen Gefäße. Sie entspricht im Querschnitt der Summe der benachbart gelegenen Versorgungsgebiete der verschlossenen Gefäße. Die Zahl der verschlossenen Gefäße in der Umgebung gleich großer Nekrosezonen ist im Falle von Arteriolenverschlüssen größer als im Falle von Verschlüssen kleiner Arterien, da mit der Abnahme des Gefäßkalibers eine Verkleinerung des Versorgungsgebietes einhergeht. Auch in Längsrichtung addieren sich hintereinanderfolgende Gefäßverschlüsse in ihrer Wirkung, so daß sich Gebiete nekrotischer Muskelfasern, als Folge der an ihrem Rand größtenteils verschlossenen Gefäße, kontinuierlich fortsetzen.

Im Regenerationsgebiet finden sich neben verschlossenen regelmäßig unverschlossene periphere Gefäßäste, wobei die unverschlossenen Gefäße offensichtlich das dichte Kapillarsystem versorgen. Unverschlossene Gefäßäste sowie offene Arteriolenabgänge proximal eines kompletten Verschlusses zeigen in ihrer unmittelbaren Umgebung stets Phagozytose und Regeneration von Muskelfasern. Dies äußert sich besonders dort, wo kleine unverschlossene Arteriolenäste am Rande nekrotischer

Muskelfasergebiete aus kleinen Arterien entspringen. Denn an dieser Stelle findet sich eine Phagozytose und Regeneration der zuvor reaktionslosen, nekrotischen Muskelfasern (Abb. 27). Umgekehrt wird in einigen Fällen ein Regenerationsgebiet unmittelbar distal eines Gefäßverschlusses unterbrochen, so daß sich stattdessen ein Gebiet nekrotischer Muskelfasern entwickelt. Unverschlossene Gefäßäste sowie verschlossene periphere Gefäße, die proximal ihres Verschlusses kleine Arteriolenabgänge aufweisen, sind am Rande nekrotischer Muskelfasergebiete in mehreren Fällen kegelförmig von einem Regenerationsgebiet umgeben. Die Kegelspitze liegt hierbei im nekrotischen Muskelfasergebiet, die Kegelbasis entlang dem proximalen Gefäßverlauf im Regenerationsgebiet (Abb. 28).

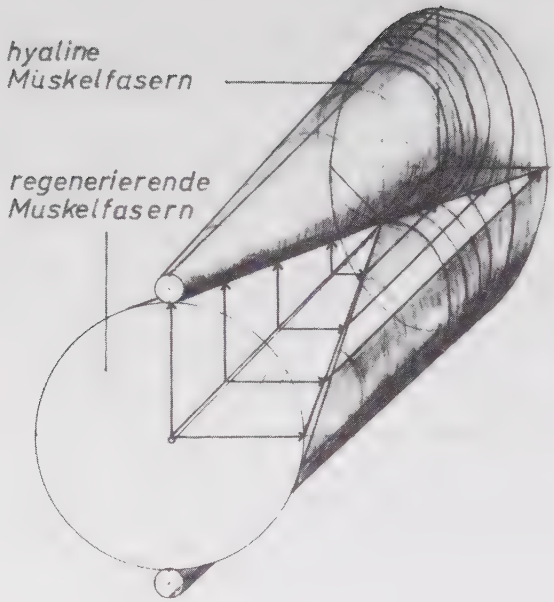

Abb. 28: Schema der kegelförmigen Ummantelung eines unverschlossenen Gefäßastes durch ein Regenerationsgebiet innerhalb eines hyalin-nekrotischen Muskelfasergebietes

Je nach Lage bzw. Entwicklung der reaktionslosen Nekrosezonen äußert sich der oben beschriebene Grundzusammenhang mit ihren Gefäßverschlüssen histologisch unterschiedlich und soll im dargestellten Fall abschnittsweise genauer erläutert werden (s. Abb. 29 u. 29 a - f).

- Schnitthöhe 114 - 161 (Abb. 29 a u. b)

Das obere nekrotische Fasergebiet zeigt in unmittelbarer Nachbarschaft komplette Gefäßverschlüsse von G 13c, 14c, 15c, 17c, 18c, 31c. Ab Schnitthöhe 137 trennt sich das obere nekrotische Fasergebiet in zwei Hälften, was von unverschlossenen Arteriolenaufteilungen von G 32c abhängt. Dieses ist symmetrisch von einem Regenerationsgebiet umgeben, das sich in proximaler Gefäßrichtung kegelförmig vergrößert. Die Spitze des Kegels liegt etwa in Höhe 133, die Basis in Höhe 150. Mit zunehmender Entfernung des G 32c von den beiden Hälften des oberen hyalinen Fasergebietes aus der Zeichenebene heraus vergrößert sich die untere Hälfte, während sich die obere zurückgebildet hat.

Das untere hyaline Muskelfasergebiet, das sich von Schnitthöhe 114 - 148 erstreckt, korreliert mit den Verschlüssen der in seiner unmittelbaren Nachbarschaft gelegenen Gefäße G 34c, G 107c, G 104c, G 105c. Die beiden unverschlossenen Äste von G 33c führen im Schnitthöhenbereich 132 zu einer Verkleinerung dieses hyalinen Fasergebietes. Das obere und untere hyaline Muskelfasergebiet ist durch ein Regenerationsgebiet getrennt, das durch unverschlossene und zum Teil neu proliferierte Gefäßäste versorgt wird. Sie wurden aus Gründen der Übersichtlichkeit in der Zeichnung nicht dargestellt.

- Schnitthöhe 161 - 178 (Abb. 29 b u. c)

Das hyaline Muskelfasergebiet besteht in ursprünglicher Größe weiter, bis es ab Schnitthöhe 169 durch G 37b etwa die gleichen Veränderungen erfährt wie durch G 32c: Ein Regenerationsgebiet umgibt kegelförmig G 37b und teilt das nekrotische Fasergebiet in zwei Hälften, die sich jedoch nach dem Einmünden von G 37b in das Stammgefäß G 30b wieder vereinigen.

- Schnitthöhe 176 - 202 (Abb. 29 c u. d)

In diesem Schnitthöhenbereich erfährt das hyaline Muskelfasergebiet eine Vergrößerung nach oben, was den Verschlüssen von G 55c, G 56c, G 56b, G 54b entspricht, sowie eine noch stärkere Vergrößerung aus der Zeichenebene heraus. Diese korreliert mit den Verschlüssen von G 53c, G 101c, G 90c, G 91c, G 92c, G 93c, G 38c, G 100c, G 74c, G 80c und besonders G 30b.

- Schnitthöhe 205 - 229 (Abb. 29 d)

Das bereits vorhandene Gebiet nekrotischer Muskelfasern bleibt durch die Verschlüsse von G 56b, G 54b sowie G 80c, G 74c und G 77c bestehen. Zusätzlich entwickelt sich vor der Zeichenebene ab Schnitthöhe 205 ein neues Gebiet hyaliner Muskelfasern. Dieses Gebiet liegt nicht subfaszial, sondern auf der zum Muskelinneren gelegenen Seite und läßt mehrere Gefäßverschlüsse in seiner Umgebung erkennen. Dies sind die Verschlüsse von G 122c, G 123c, G 124c, G 60c, G 62c, G 110c, G 117c, G 118c, G 115c. Das neue Gebiet hyaliner Muskelfasern beginnt in Schnitthöhe 205 zunächst mit zwei bis fünf Muskelfasern, die kontinuierlich

ihre Durchsetzung mit Phagozyten verlieren, bis sie schließlich ein Bündel rein nekrotischer Fasern darstellen. Dieses vergrößert sich bis Schnitthöhe 229 und erhält ab Schnitthöhe 224 vor der Zeichenebene Zuwachs durch ein weiteres Gebiet nekrotischer Muskelfasern, was in seiner unmittelbaren Umgebung die Verschlüsse von G 110c und G 115c zeigt.

- Schnitthöhe 229 - 245 (Abb. 29 d u. e)

Das große subfaszial gelegene Gebiet nekrotischer Muskelfasern verschmilzt zwischen Schnitthöhe 229 und 233 kontinuierlich mit dem mittleren Gebiet nekrotischer Fasern. Die Trennung dieser beiden Gebiete durch ein Regenerationsgebiet verliert sich durch den Verschluß von G 63b in Schnitthöhe 229. Der Verschluß liegt unmittelbar proximal des Verschmelzungsbeginns. Ferner bestehen Verschlüsse von G 65c und G 67c, die ähnliche Auswirkungen wie G 63b haben, sowie Verschlüsse von G 113c, G 114c, G 110b, die auf Schnitthöhe 245 eine Verschmelzung des vorderen kleinen mit dem großen nekrotischen Fasergebiet bewirken. Die Verschlüsse von G 74c, G 75c, G 76c, G 66c, G 69c korrelieren mit einer Ausdehnung des nekrotischen Fasergebietes nach unten.

- Schnitthöhe 252 - 265 (Abb. 29 e)

Ab Schnitthöhe 252 verschmelzen die unteren Teile der nekrotischen Muskelfasergebiete. Dies erfolgt unmittelbar distal des letzten Gefäßverschlusses von G 50c sowie in der Nachbarschaft des mehrfach verschlossenen G 68c. Im Gegensatz hierzu wird der obere Teil des vorher verschmolzenen nekrotischen Muskelfasergebietes durch sich dazwischen schiebendes Regenerationsgebiet getrennt. Dieses Ge-

schehen korreliert mit den Verschlüssen der in entgegengesetzter Richtung verlaufenden Gefäße G 150c, G 111c, G 112c, G 119c im Schnitthöhenbereich 252. Von der Gefäßverlaufsrichtung aus betrachtet erfolgt also ebenfalls unmittelbar distal des Verschlusses dieser Gefäße zwischen Schnitthöhe 252 und 245 eine Verschmelzung der nekrotischen Muskelfasergebiete. Im weiteren Verlauf des nekrotischen Muskelfasergebietes finden sich an dessen oberem Rand Verschlüsse der Gefäße G 131c, G 110c, G 150c, G 129c, G 160c. In Gefäß G 120b finden sich einige Emboli in einem parietalen Thrombus eingemauert, ohne das Gefäßlumen zu verschließen.

- Schnitthöhe 269 - 293 (Abb. 29 f)

Ab Schnitthöhe 265 beginnt die Trennung des zusammenhängenden nekrotischen Muskelfasergebietes in kleinere Gebiete, zwischen denen sich ein Gebiet regenerierender Muskelfasern ausbreitet. Durch den Zufluß eines Astes der a. femoris caudalis (G 140b) verläuft von Schnitthöhe 280 - 252 ein Teil der Gefäße in entgegengesetzter Richtung als die in früheren Schnitthöhen. Dies hat (im Abschnitt zuvor dargestellte) Folgen für die Auswirkung von Gefäßverschlüssen auf den Verlauf nekrotischer Muskelfasergebiete, weil sich diese distal von Gefäßverschlüssen entwickeln oder vergrößern. In Schnitthöhe 265 beginnt die Abspaltung des vor der Zeichenebene gelegenen nekrotischen Muskelfasergebietes, was mit den Verschlüssen der in entgegengesetzter Richtung verlaufenden Gefäße G 181c, G 182c und G 152c einhergeht. Ab Schnitthöhe 272 beginnt die Aufteilung des größeren subfaszialen Gebietes nekrotischer Muskelfasern in ein oberes und unteres Feld, was mit den

unmittelbar dazwischengelegenen, ebenfalls in entgegengesetzter Richtung verlaufenden Gefäßverschlüssen von G 155c, G 157c korreliert. Im weiteren Verlauf verkleinern sich diese drei Gebiete nekrotischer Muskelfasern allmählich und zeigen in unmittelbarer Nachbarschaft zum jeweiligen nekrotischen Muskelfasergebiet weitere Gefäßverschlüsse. Dies sind für das obere subfasziale nekrotische Fasergebiet die Verschlüsse von G 158b, G 158c, G 159c, G 155b, G 193c, für das untere subfasziale nekrotische Fasergebiet G 156c, G 155c, G 182d, G 164c und für das vor der Zeichenebene gelegene nekrotische Muskelfasergebiet die Gefäße G 183c, G 185c und G 183b. Nach Schnitthöhe 293 bilden sich die Gebiete nekrotischer Muskelfasern zurück und fast alle Muskelfasern des Infarktes befinden sich in phagozytärer Resorption oder Regeneration. Der Infarkt endet kurz vor Muskelende auf Schnitthöhe 350 mit auslaufenden kleinen Gruppen regenerierender Muskelfasern, die unmittelbar von nicht geschädigten Muskelfasern umgeben sind. In diesem Schnitthöhenbereich finden sich praktisch keine Emboli mehr.

Zusammenfassend läßt sich der Abb. 29 entnehmen, daß sich je nach Verlaufsrichtung der Gefäße distal eines kompletten Verschlusses eines kleinen arteriellen Gefäßes ein Gebiet nekrotischer Muskelfasern entwickelt, vergrößert oder mit einem benachbarten Gebiet verschmilzt. Weiterhin sind fast alle kleineren Gefäße am Rande der nekrotischen Muskelfasergebiete komplett verschlossen, während sich im Regenerationsgebiet viele unverschlossene arterielle Gefäßäste finden. Um unverschlossene Arteriolenabgänge am Rande nekrotischer Muskelfasergebiete findet sich eine Phagozytose und Regeneration der sie unmittelbar umgebenden Muskelfasern; auf diese Weise buchtet sich das Regenerationsgebiet in das nekrotische Muskelfasergebiet vor. Dem-

gegenüber zeigen die nicht verschlossenen größeren Gefäße, die am Rande der nekrotischen Muskelfasergebiete verlaufen (z.B. G 30b von Schnitthöhe 150 bis 178 in Abb. 29 b u. c), keine Auswirkungen auf die Form dieser Gebiete, so daß anzunehmen ist, daß durch die Wand größerer arterieller Gefäße keine Phagozytenemigration stattfinden kann.

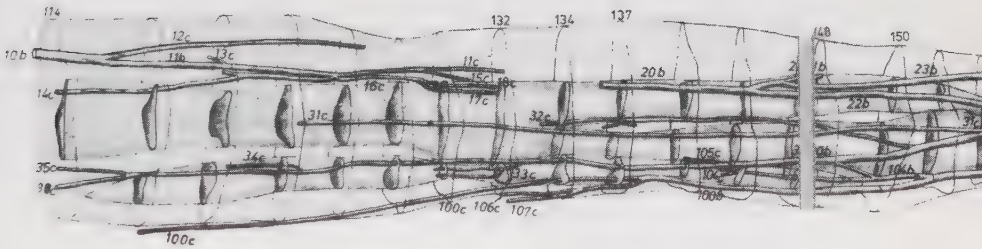

Abb. 29
Gefäßsystem und Muskelfaserveränderungen eines großen Muskelinfarktes im m. gastrocnemius (Übersicht).
Die hyalinen Muskelfasergebiete (grau schattiert) liegen innerhalb des Regenerationsgebietes (weißes Feld innerhalb der Schnitthöhenumgrenzung).
Die Schnitthöhen sind am oberen Zeichenrand angegeben. Die Pfeile markieren die Zuflüsse zum Gefäßsystem.
Maßstab: etwa 1 : 18, Zeichnung in Längsrichtung etwa 3,7fach gedehnt

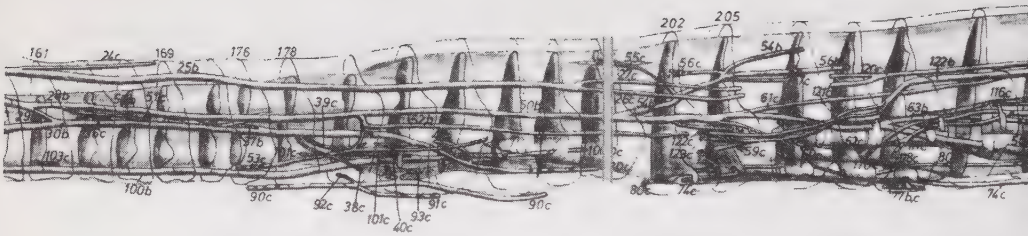

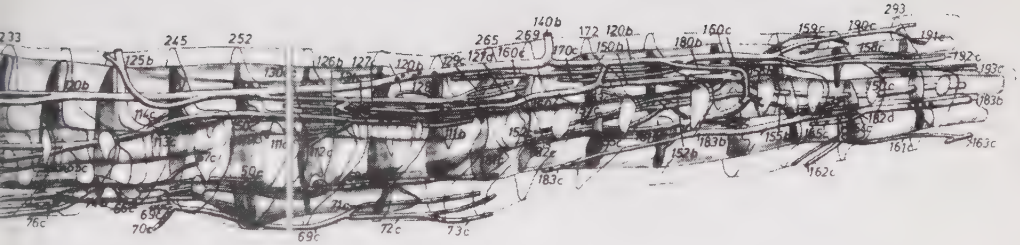
233
245
252
125b
120b
114c
113c
50c
76c
70c
69c
72c
73c
126b
127
120b
265
269
140b
172
120b
170c
150b
180b
160c
159c
190c
293
191c
192c
193c
183b
182d
161c
163c
162c
155b
152b
183c
111b
112c

Abb. 29 a - f
fortlaufende Detailabbildungen aus Abb. 29
Maßstab: etwa 1 : 36, Zeichnung in Längsrichtung etwa 3,7fach gedehnt

Abb. 29 a

Abb. 29 b

Abb. 29 c

Abb. 29 a - f
fortlaufende Detailabbildungen aus Abb. 29
Maßstab: etwa 1 : 36, Zeichnung in Längsrichtung etwa 3,7fach gedehnt

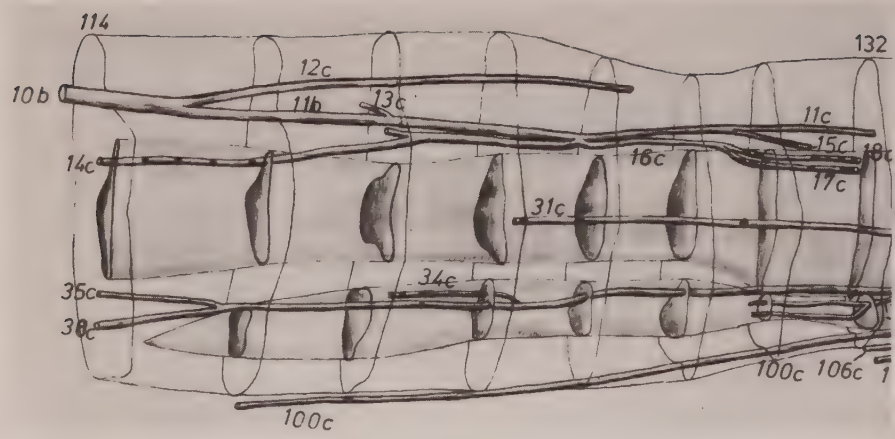

Abb. 29 a

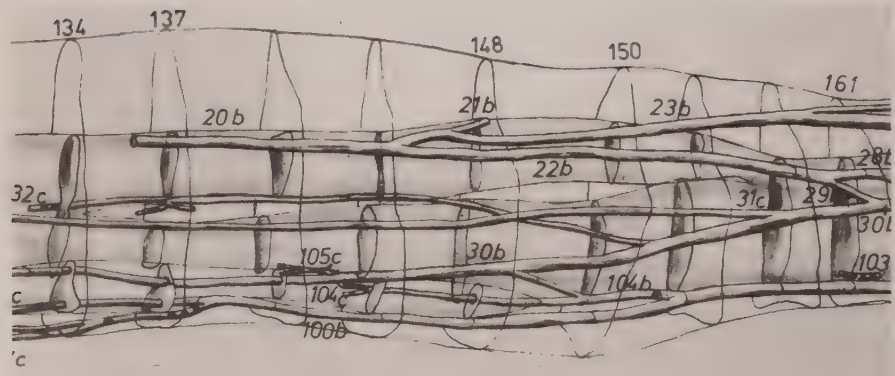

Abb. 29 b

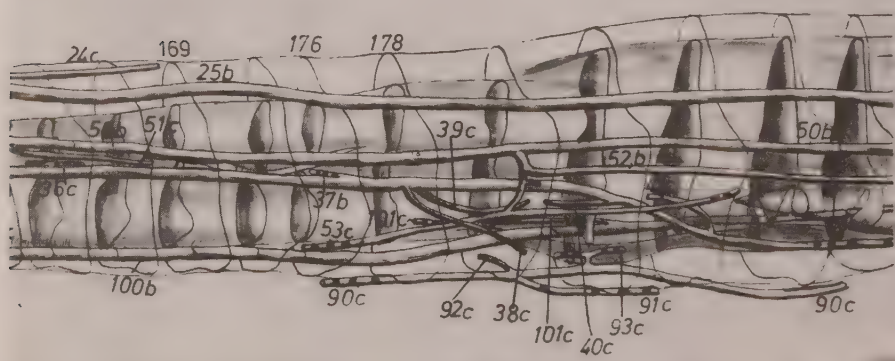

Abb. 29 c

Abb. 29 d

Abb. 29 e

Abb. 29 f

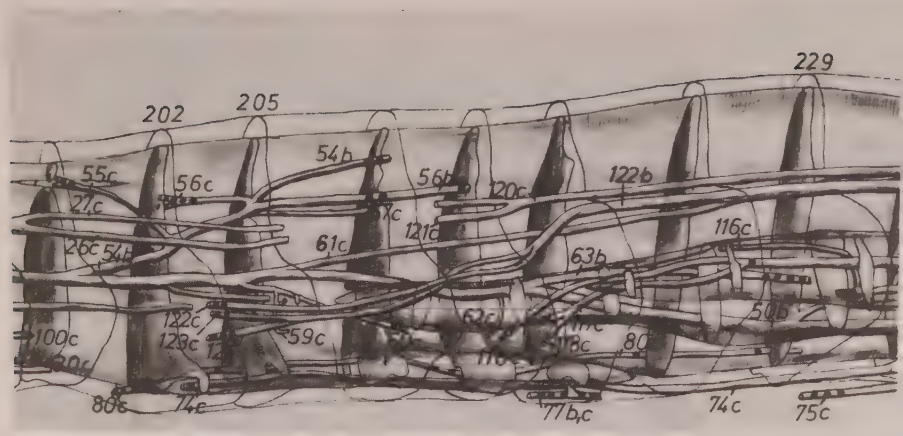

Abb. 29 d

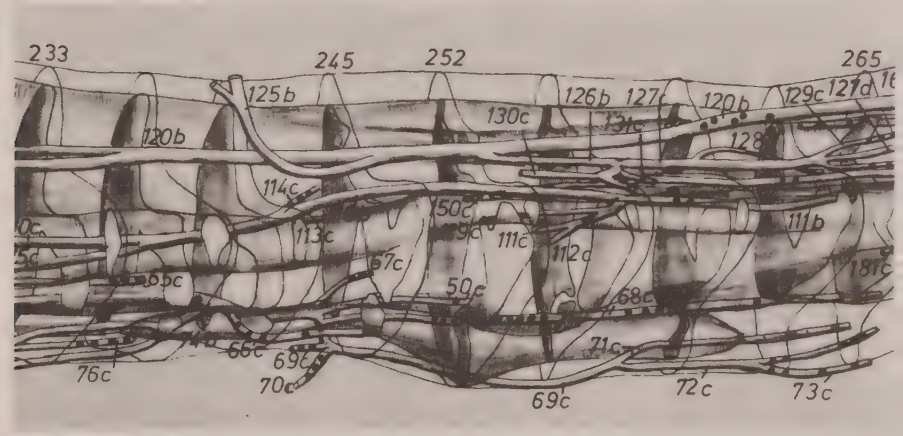

Abb. 29 e

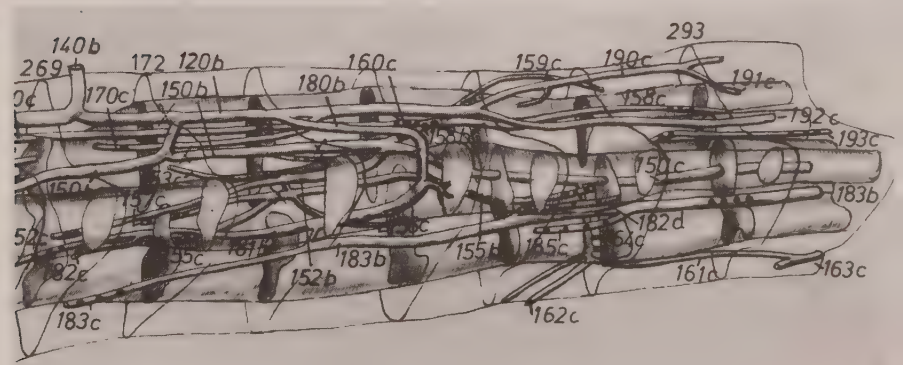

Abb. 29 f

4. Diskussion

In den vorliegenden Untersuchungen zeigt sich die Abhängigkeit zwischen Muskelnekrosen und Gefäßverschlüssen. Dabei treten die Muskelinfarkte in weißen und roten Muskeln zwar nicht in gleicher Größe, aber mit gleicher Häufigkeit auf.

Die zahlenmäßige Verteilung der Muskelinfarkte beruht offenkundig auf der topographisch und mengenmäßig zufälligen Verteilung der Emboli im Gefäßbaum der Untersuchungstiere und erlaubt keine Rückschlüsse auf die Ischämieempfindlichkeit und Gefäßdichte von weißen und roten Muskeln. HATHAWAY, ENGEL und ZELLWEGER (1970) [27] beschrieben ebenfalls keine zahlenmäßige Verteilungstendenz der Muskelinfarkte im Embolisationsexperiment.

Eindeutige Unterschiede zwischen weißen und roten Muskeln bestehen dagegen in der Infarktgröße: große Infarkte ließen sich nur in weißen Muskeln finden, als deren Stellvertreter der m. gastrocnemius untersucht wurde, wogegen im roten m. soleus die ischämischen Muskelfasergruppen kleiner und in ihrer Regeneration weiter fortgeschritten waren. Die Ursache hierfür könnte in der anatomischen Anordnung der großen zuführenden Gefäße liegen. Denn während im Falle des m. gastrocnemius ein unregelmäßiges intramuskuläres Gefäßnetz mit groben Anastomosenmaschen seinen Zufluß durch nur zwei embolisationsanfällige Hilusgefäße erhält, versorgen im m. soleus multiple arterielle Zuflüsse ein kompensationsfähiges Rohrsystem, das durch einzelne Gefäßverschlüsse weniger gefährdet ist (HAMMERSEN, 1967 [23]). Der höheren metabolischen Aktivität des m. soleus trägt ein höherer Blutfluß pro Gewichtseinheit Muskelmasse Rechnung (REIS, WOOTEN u. HOLLENBERG, 1967 [53]; FOLKOW u. HALICKA, 1968 [20]). Da dieser durch multiple, voneinander unabhängige arterielle Zuflüsse gesichert

ist, ließen sich durch deren zufällig erfolgende Embolisation entsprechend der Größe ihrer Versorgungsgebiete nur kleinere Ischämiebezirke erzeugen.

Während im Embolisationsexperiment offensichtlich die Anordnung der größeren Muskelgefäße für das Ausmaß der Ischämieerzeugung von ausschlaggebender Bedeutung ist, wird die Verteilung ischämischer Muskelfaserveränderungen zwischen roten und weißen Muskeln bei Ischämieerzeugung durch Aortenligatur hauptsächlich durch ihre Ischämieempfindlichkeit bestimmt. So fanden KARPATI et al. (1974)[34] im m. soleus stärkere ischämische Muskelfaserveränderungen als im m. gastrocnemius, der nur in 5 % der untersuchten Fälle betroffen war. Eine Erklärung hierfür fand sich in der höheren metabolischen Aktivität des tonisch innervierten m. soleus gegenüber dem phasisch innervierten m. gastrocnemius. Dies zeigten die verminderten ischämischen Schäden des m. soleus nach mechanischer und dadurch erzeugter metabolischer Ruhigstellung (KARPATI et al., 1974 [34]).

Die topographischen Beziehungen zwischen Mikroembolien und ischämischen Muskelfaserveränderungen der in den Ergebnissen dargestellten Fälle lassen folgende pathogenetische Prinzipien der Entstehung ischämischer Muskelfaserveränderungen erkennen (vgl. Abb. 30):

1. Einzelne, proximale Verschlüsse terminaler Arteriolen erzeugen keine ischämischen Muskelfaserveränderungen (Abb. 26 u. 30 a). Dieser Befund ergibt sich aus einer guten kollateralen Blutversorgung durch das Kapillarsystem, das von den in Längsrichtung etwa alle 1000 µm aufeinanderfolgenden terminalen Arteriolen versorgt wird



Abb. 30: Schematische Darstellung der Verschlußkonstellationen zur Ischämieentstehung in der Skelettmuskulatur

vertikale, dünne Gefäße	:	Kapillaren
horizontale, dünne Gefäße	:	Kapillaranastomosen
horizontale, dicke Gefäße	:	terminale Arteriolen
schräge Gefäßverbindungen	:	präkapilläre Arteriolen
grau schattierte Fläche	:	geschädigte Muskelfaserstrecke
Punkte	:	Emboli
Pfeile	:	zeigen die Richtung der kollateralen Blutversorgung an

und im Abstand von etwa 200 µm Kapillaranastomosen zwischen benachbarten Kapillaren enthält (ERIKSSON u. MYRHAGE, 1972 [19]).

2. Ischämische Muskelfaserveränderungen entstehen erst dann, wenn der kapilläre Blutzufluß proximal und distal einer Muskelfaserstrecke durch embolische Verschlüsse mindestens zweier, in Muskelfaserlängsrichtung aufeinanderfolgender Arteriolen oder deren Kapillarabgänge blockiert ist (Abb. 30 b).

Neben dem Verschlußmuster der terminalen Strombahn könnten bei der Entstehung von Einzelfasernekrosen auch noch deren Kapillarversorgung und Ischämieempfindlichkeit von Bedeutung sein. Muskelfasern mit hoher oxidativer Enzymaktivität sind ischämieempfindlicher als Muskelfasern mit niedrigem oxidativen Stoffwechsel (KARPATI et al., 1974 [34]), da deren Energiebedarf auch durch anaerobe Glykolyse gedeckt werden kann. Daher könnte bei Muskelfasern mit hohem oxidativen Stoffwechsel eine geringere Embolizahl zur Ischämieerzeugung genügen. Diese Vermutung kann jedoch nicht durch die eigenen Experimente belegt werden, da keine histochemische Fasertypenbestimmung durchgeführt wurde.

Die Entwicklung von Mikrothromben, wie sie nach einer 6-stündigen, kompletten Ischämie durch Gefäßligatur (DUNANT, 1973 [15]; ERIKSSON, 1974 [16]) oder nach Erzeugung eines hämorrhagischen Schocks

(ERIKSSON u. LISANDER, 1972 [18]) im Skelettmuskel beobachtet wurde, kommt als pathogenetischer Faktor für die Entstehung ischämischer Muskelfaserveränderungen nur in den großen Muskelinfarkten in Frage. Denn nur hier waren thrombotisch verschlossene Gefäße infolge der vaskulären Stase in einem größeren Muskelareal zu finden.

3. Die Längsausdehnung eines ischämisch geschädigten Muskelfaserareals korreliert mit der Zahl der aufeinanderfolgenden verschlossenen Gefäße (Abb. 30 c, Tab. 5: vgl. Spalte 2 mit 3).

Durch die embolischen Astverschlüsse aller zuführenden Arteriolen oder kleinen Arterien im Schädigungsbereich der Muskelfasern summieren sich die segmental erzeugten Ischämien zu einer langen Schädigungsstrecke. Im Falle von Einzelfasern (Abb. 17 u. 30 c) endet die Schädigungsstrecke mit den Schnitthöhen der Verschlüsse. In allen anderen Fällen (Abb. 20, 21, 22) reicht die Muskelfaserschädigung in Abhängigkeit von der Größe der geschädigten Muskelfasergruppe unterschiedlich weit nach proximal und distal über die Gefäßverschlüsse hinaus. Die kollaterale Blutversorgung der Muskelfasern im proxi-

malen und distalen Randgebiet einer ischämischen Schädigungsstrecke erfolgt durch die in Muskelfaserlängsrichtung nächstfolgenden unverschlossenen Arteriolen. Der Kapillardurchfluß im ischämischen Randgebiet läßt sich durch Blutströmungsumkehr erklären. Diese ist in Kapillaren und Kapillaranastomosen vitalmikroskopisch bereits unter Ruhebedingungen zu beobachten (ERIKSSON u. MYRHAGE, 1972 [19]).

4. Wenn die arteriolären Kapillarzuflüsse, die dem ischämischen Randgebiet in Muskelfaserlängsrichtung folgen, teilweise embolisiert sind, so entsteht daraus eine Kapillarinsuffizienz. Da diese die kollaterale Versorgung der geschädigten Muskelfasern in Längsrichtung vermindert, ist zu beobachten, daß die Muskelfaserschädigung eine längere Strecke über die Schnitthöhe der letzten Gefäßverschlüsse hinaus besteht (Abb. 30 d).

   In Abb. 22 reicht die Muskelfaserschädigung, die aus den Gefäßverschlüssen der Schnitthöhen 408 und 396 resultiert, um etwa eine halbe Kapillarlänge (770 µm, bis zu Schnitthöhe 380) über die Schnitthöhe der letzten Gefäßverschlüsse hinaus. Erst im Schnitthöhenbereich 380, der das kapilläre Übergangsgebiet der Arteriolenzuflüsse aus Schnitthöhe 366 und 396 darstellt, kann die kollaterale Versorgung durch die teilweise verschlossenen Äste der Arteriole aus Schnitthöhe 366 (G 10c) die Schädigungsrückbildung bewirken.

5. Der Durchmesser eines ischämisch geschädigten Muskelfaserareals ist abhängig von der Anzahl und/oder dem Kaliber der an mehreren Stellen um das geschädigte Areal herumliegenden embo-

Tabelle 5: Daten zur Entstehung ischämischer Muskelfaserveränderungen

			Anzahl der Gefäße mit Astverschlüssen			
Spalte	1	2	3	4	5	6
	Anzahl der geschädigten Muskelfasern	Schädigungsstrecke	Gesamtzahl der Gefäße	größte Zahl der arteriolären Kapillarzuflüsse auf einer Schnitthöhe	Kaliber der verschlossenen Gefäße	hauptsächliche Lokalisation der embolischen Verschlüsse
geschädigte Einzelfaser im m. soleus (Abb. 17)	1	530 µm	1 Arteriole	1 Arteriole	≤ 20 µm	Kapillaren
geschädigte Fasergruppe im m. gastrocnemius (Abb. 22)	40	1440 µm	5 Arteriolen	3 Arteriolen	≤ 25 µm	präkapilläre Arteriolen, Kapillaren
geschädigte Fasergruppe im m. soleus (Abb. 20)	15	2420 µm[1]	5 Arteriolen	2 Arteriolen	≤ 30 µm	präkapilläre Arteriolen, Kapillaren
zwei geschädigte Fasergruppen im m. soleus (Abb. 21)	je 20	3840 µm	4 kleine Arterien 5 Arteriolen	3 Arteriolen	≤ 35 µm	terminale Arteriolen, präkapilläre Arteriolen, Kapillaren

1) nicht mitgerechnete Arteriole G 10c liegt 672 µm vor Schädigungsbeginn der Muskelfasergruppe

lisch verschlossenen Gefäße (Tab. 5: vgl. Spalte 1 mit 4 und 5).

Die ischämische Schädigung von mehr als 7 benachbarten Muskelfasern entsteht nach den vorliegenden Ergebnissen durch die embolischen Verschlüsse mindestens zweier benachbarter Arteriolen. Je größer der Durchmesser des ischämisch geschädigten Muskelareals wird, um so größer ist entsprechend Tab. 5 (vgl. Spalte 1 mit 4) auch die Zahl der benachbart gelegenen Arteriolenverschlüsse (Abb. 30 e). Diese Beobachtung läßt sich durch ein Modell der terminalen Strombahn von MYRHAGE (1977) [48] erläutern. Darin wird das terminale Gefäßbett eines dickeren Skelettmuskels mit der dreidimensionalen Anordnung des als "basic unit" bezeichneten zweidimensionalen Gefäßsystems des flachen m. tenuissimus der Katze beschrieben (Abb. 31). Dieser Muskel wird in einem Querschnitt von etwa 1 mm^2 durch nur eine Zentralarterie mit ihren in einer Ebene abzweigenden terminalen Ästen versorgt. Im dreidimensionalen Muskel entsprechen dieser Zentralarterie die Äste des sekundären Gefäßsystems, die in dreidimensionaler Anordnung Arteriolen abgeben und teilweise untereinander anastomosieren. Der mittlere Abstand zwischen den Ästen des sekundären Gefäßsystems beträgt im caput laterale des m. gastrocnemius 1600 - 1800 μm und im m. soleus 800 - 900 μm (MYRHAGE, 1977 [48]). Die terminalen Arteriolen versorgen einen Muskelzylinder, dessen Querschnitt im caput laterale des m. gastrocnemius etwa 1,9 mm^2 und im m. soleus etwa 0,5 mm^2 beträgt.

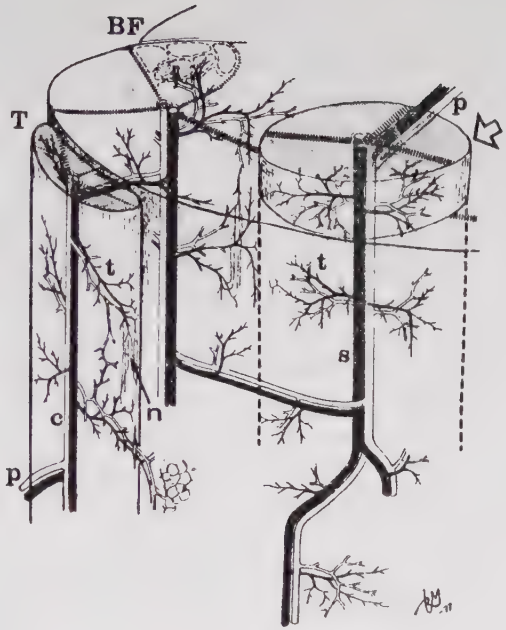

Abb. 31
Die Gefäßanordnung des m. tenuissimus (T) ist als Basiseinheit für die Gefäßanordnung in dickeren Muskeln zu sehen, die hier durch den m. biceps femoris (BF) repräsentiert werden. Die terminalen Arteriolen und Venolen (t) versorgen das kapilläre Netzwerk (n) eines Muskelzylinders (durch offenen Pfeil markiert).

p - Äste des primären Gefäßsystems
c - Zentralgefäße des m. tenuissimus
s - Äste des sekundären Gefäßsystems
(aus: MYRHAGE [48])

Je größer der Durchmesser des ischämisch geschädigten Muskelfaserareals ist, desto mehr benachbarte Muskelzylinder sind darin denkbar. Da jeder Muskelzylinder durch einen Endast des sekundären Gefäßsystems versorgt wird, müssen um so mehr benachbarte Arteriolen verschlossen sein, je größer das geschädigte Muskelfaserareal ist.

In Tab. 5 (vgl. Spalte 1 mit 5) ist zu erkennen, daß bei den aus dem m. soleus stammenden Präparaten (Abb. 17, 20 u. 21) der Querschnitt des geschädigten Muskelfaserareals um so größer ist, je größer das Kaliber der verschlossenen Gefäße ist. Dieser Zusammenhang läßt sich so erklären, daß durch die Verschlüsse von Gefäßen mit einem größeren Kaliber im distalen Verlauf mehrere Arteriolenaufteilungen, die normalerweise benachbarte Muskelfasergruppen versorgen, gleichzeitig betroffen.sind. Die Beobachtung bestätigt eine Vermutung von HATHAWAY, ENGEL u. ZELLWEGER (1970) [27], wonach die kleineren Gefäßverschlüsse die kleinen ischämischen Muskelfasergruppen erzeugen sollten.

Das Kaliber der verschlossenen Gefäße im dargestellten Fall der Fasergruppenschädigung des m. gastrocnemius (Abb. 22) ist mit maximal 25 µm etwas kleiner. Die Größe der geschädigten Muskelfasergruppe wird hier hauptsächlich durch die Anzahl der benachbarten Gefäßverschlüsse auf einer Schnitthöhe bestimmt (Tab. 5: vgl. Spalte 1 mit 4). Der kleinere Gefäßdurchmesser entspricht einer weiter peripher gelegenen Embolilage, so daß präkapilläre Arteriolenabgänge zur Versorgung der nicht geschädigten Muskelfasern unverschlossen bleiben.

6. Nach den dargestellten Ergebnissen liegen die embolischen Gefäßverschlüsse den ischämisch geschädigten Muskelfasern um so näher, je kleiner die geschädigte Muskelfasergruppe ist. Da die Zahl der ischämisch geschädigten Muskelfasern um so kleiner ist, je weiter distal die terminale Strombahn embolische Verschlüsse enthält, entspricht das Kaliber der verschlossenen Gefäße ihrem Abstand zu den unterschiedlich großen, geschädigten Muskelfaserarealen.

In Tab. 5 ist in den Spalten 5 und 6 das Kaliber und die Bezeichnung der verschlossenen Gefäße angegeben. Mit der Größenzunahme der dargestellten Muskelfaserareale ist eine Proximalverlagerung der Verschlüsse in diesen Gefäßen erkennbar. Im Falle der Einzelfaserschädigung (Abb. 17) finden sich in engster Beziehung zur segmental geschädigten Muskelfaserstrecke embolische Verschlüsse von zwei präkapillären Arteriolenästen und - zahlenmäßig vorherrschend - von Kapillaren, die der geschädigten Muskelfaser unmittelbar anliegen bzw. durch nur eine Muskelfaserlage davon getrennt sind (Abb. 18 und 19). In Abb. 20 sind außer Kapillaren vermehrt präkapilläre Arteriolen embolisch verschlossen. Die embolischen Verschlüsse in Abb. 22 liegen ebenfalls im Bereich der Kapillaren und präkapillären Arteriolenabgänge, vereinzelt jedoch auch schon in Arteriolen vor ihrer präkapillären Aufteilung (z.B. G 20c). Die Verschlüsse sind vorwiegend in Arealen zu finden, in denen sich die verstreut gelegenen, ischämisch geschädigten Muskelfasern zu Gruppen verdichten. Dazwischen ermöglichen unverschlossene Arteriolenäste und Kapillaren das Überleben

der nicht geschädigten Muskelfasern. In Abb. 21 liegen die meisten embolischen Verschlüsse im Bereich der präkapillären und terminalen Arteriolen. Die Emboli finden sich jedoch nicht selten auch im proximalen Verlauf der Arteriolen sowie in deren Kapillaren. Während die Verschlüsse im Bereich des proximalen Arteriolenverlaufs am Rande der Muskelinfarkte in nicht geschädigtem Muskelgebiet liegen, finden sie sich im weiteren distalen Gefäßverlauf bis zu den Kapillaren immer zentraler im Infarktinneren.

7. Die Regeneration der Muskelfasern eines großen Infarktes geht im Embolisationsmodell von den unverschlossenen Gefäßen aus:
Arteriolenäste, die nicht embolisiert oder sekundär rekanalisiert wurden, treten gegenüber dem unveränderten Muskel im Regenerationsgebiet in reaktiv stark vermehrter Zahl auf und ermöglichen den vaskulären Antransport von Phagozyten und Nährstoffen in ihre Kapillargebiete. Nach Emigration der Phagozyten in das unmittelbar umgebende nekrotische Muskelgewebe räumen sie dieses ab und schaffen zusammen mit der Kapillarvermehrung die Voraussetzung für die sich anschließende Muskelfaserregeneration.

Einige Arteriolen, die proximal ihres Verschlusses ein rekanalisiertes Lumen oder unverschlossene Äste aufweisen, sind von einem kegelförmigen Regenerationsgebiet umgeben, wobei die Kegelbasis in proximale Gefäßrichtung zeigt (Abb. 28). Dies könnte die Folge einer früheren Kapillareinsprossung in das Regenerationsgebiet vom proximalen Gefäßteil sein. Hier ist daher die Regeneration in radialer Richtung weiter fortgeschritten als in den distalen, in Verschlußnähe gelegenen Gefäßteilen, aus denen die Kapillaraussprossung erst nach der Rekanalisation erfolgen konnte.

Die Gefäße am Rande der nekrotischen Muskelfasergebiete sind fast alle komplett verschlossen. Da dort der Antransport von Phagozyten und Nährstoffen zum zugehörigen Kapillargebiet verhindert ist, können die nekrotischen Muskelfasern nicht abgeräumt werden. Die Größe der nekrotischen Muskelfaserareale ist dabei abhängig von der Anzahl der benachbarten, verschlossenen Gefäße. Die nekrotischen Muskelfasergebiete liegen bevorzugt subfaszial und sind hier größer und länger als die mehr im Muskelinneren gelegenen, da keine unverschlossenen Gefäßäste zwischen Faszie und nekrotischem Fasergebiet zur Einleitung der Phagozytose vorhanden sind. Die im Vergleich zum Muskelinneren schlechtere kollaterale Blutversorgung des Muskelrandes ist dafür verantwortlich, daß subfaszial gelegene Muskelfasern nicht nur ischämiegefährdeter sind als zentral gelegene Muskelfasern, sondern auch nach Nekrotisierung später regenerieren.

In der Literatur gibt es keine ausführlichen topographischen Untersuchungen zur Abhängigkeit der Muskelfaserphagozytose und -regeneration von der terminalen Strombahn. Es wurde nur allgemein beobachtet, daß nekrotische Muskelfaserareale in dichter Nachbarschaft durchbluteter Gefäße schneller phagozytär infiltriert werden und regenerieren als Muskelareale, die von der Blutversorgung ausgeschlossen sind (CARLSON, 1973 [9]). Die vorliegenden Ergebnisse zeigen die engen topographischen Beziehungen zwischen unverschlossenen Gefäßästen und Phagozytose, die wiederum eine Voraussetzung für die Muskelfaserregeneration darstellt.

Im Unterschied zu einer zeitlich limitierten kompletten Ischämie des Muskels (KARPATI et al., 1974 [34]; KASPAR et al., 1969 [35]; MÄKITIE, 1977 [39];

MÄKITIE u. TERÄVÄINEN, 1977 [40, 41]) resultieren die ischämischen Muskelfaserveränderungen im Embolisationsexperiment aus einer regional limitierten, bis zur Regeneration andauernden Ischämie. Dieser Unterschied wirkt sich nach den vorliegenden Ergebnissen in der Größe, Verteilung und dem Regenerationszustand der geschädigten Muskelfasern aus.

Die im 1-Tages-Stadium beschriebenen ischämischen Muskelfaserveränderungen entstehen bei der Ischämieerzeugung durch Verwendung eines Tourniquets nach einer Ischämiedauer von 4 - 6 Stunden (MÄKITIE u. TERÄVÄINEN, 1977 [40]). Sie zeigen sich im Embolisationsmodell durch ihre selektive Erzeugung in Form unterschiedlich großer, scharf begrenzter Muskelfaserareale. Da lichtmikroskopisch erkennbare Muskelfaserveränderungen erst nach einer zumindest zweistündigen Ischämie entstehen (MÄKITIE u. TERÄVÄINEN, 1977 [40]), kann die methodisch notwendige Aortenabklemmung von maximal 10 Minuten während der Embolisation der a. iliaca nicht für die Muskelfaserveränderungen mitverantwortlich gemacht werden (SELYE, 1965 [63]). Die Phagozytose nekrotischer Muskelfasern beginnt 18 Stunden nach Ischämieerzeugung durch Aortenligatur oder Anwendung eines Tourniquets und hat etwa ab dem 4. Tag die Mehrheit der nekrotischen Muskelfaserareale erfaßt (KARPATI et al., 1974 [34]; MÄKITIE u. TERÄVÄINEN, 1977 [41]). Die Regeneration der ischämischen Muskelfasern setzt 48 Stunden nach Ischämiebeginn ein (KARPATI et al., 1974 [34]) und ist somit schon rein zeitlich eng an die Phagozytose gekoppelt. Die begünstigenden Wechselwirkungen lassen sich auch aus der topographischen Nachbarschaft ablesen, in der nekrotische, in Phagozytose befindliche und regenerierende Muskelfasern verschiedener Reifungsstadien nebeneinander auftreten (KARPATI et al., 1974 [34]; MÄKITIE u. TERÄVÄINEN, 1977 [41]). Da in

den vorliegenden Versuchen das 4-Tage-Stadium nicht untersucht wurde, findet sich das Nebeneinander aller drei Muskelfaserveränderungen im 8-Tage-Stadium nur noch in den großen Infarkten, wo es zur Abräumung zumindest der zentralen, nekrotischen Muskelfasern längere Zeit bedarf. In den kleineren Muskelfaserarealen sind dagegen im 8-Tage-Stadium nekrotische Muskelfasern bereits phagozytiert, oder es finden sich nur noch regenerierende Fasern.

Der Regenerationszustand der Muskelfasern ist im 8-Tage-Stadium um so weiter fortgeschritten, je kleiner die Muskelfasergruppe ist. Diese Beobachtung läßt sich so erklären, daß der Zeitpunkt der Phagozytose und Regeneration im embolisierten Muskel vom Beginn der kollateralen Blutversorgung im Ischämiegebiet abhängt. Diese ermöglicht bei kleineren Muskelfasergruppen einen früheren Antransport von Phagozyten und Nährstoffen als bei größeren. Ein ähnliches Ergebnis fanden MÄKITIE u. TERÄVÄINEN (1977) [40], wonach die Regeneration von verstreut gelegenen, kleinen Muskelfasergruppen infolge einer relativ kurzen Ischämiedauer von 2 oder 3 Stunden schneller erfolgt als die der nekrotischen Muskelareale infolge längerdauernder Ischämiezeiten von 4 und 6 Stunden, "presumably due in part to delayed phagocytosis". So ist auch nach 4 Tagen der mittlere Sarkoblastendurchmesser und nach 18 Tagen der mittlere Faserdurchmesser um so größer, je kürzer die Ischämie andauerte (MÄKITIE u. TERÄVÄINEN, 1977 [40]).

Der Antransport von Phagozyten in das nekrotische Muskelgebiet erfolgt über Gefäße und nicht vom nekrotischen Rand aus per continuitatem. In nekrotischen Muskelfaserarealen, die von der Blutversor-

gung abgeschnitten sind, läßt sich nach Tagen bis Wochen keine Phagozytosereaktion finden, während nekrotische Muskelfasern in dichter Nachbarschaft durchbluteter Gefäße innerhalb von zwei Tagen stark von Phagozyten infiltriert sind (CARLSON, 1973 [9]). Radioautographischen Untersuchungen zufolge entstammen die darin auftretenden Makrophagen hauptsächlich dem Pool der im Blut zirkulierenden Monozyten (BINTLIFF u. WALKER, 1960 [5]), was ihren vaskulären Antransport zumindest bis zur nächsten Nachbarschaft impliziert.

Ausgangspunkt der Muskelfaserregeneration stellen die Satellitenzellen dar, die als spindelförmige, einkernige Zellen zwischen der Plasmamembran der degenerierten Muskelfasern und der Basalmembran zu finden sind und sich zu Myoblasten umwandeln. 48 - 72 Stunden nach Ischämiebeginn erreichen die Myoblasten zahlenmäßig ihr Maximum (CARLSON, 1973[9]). Ihre Herkunft ist bisher in der Literatur noch nicht eindeutig geklärt, wobei folgende mögliche Zelltypen als Vorstufen in Betracht kommen:
Nach radioautographischen Untersuchungen könnten sie aus den Kernresten ischämisch geschädigter Muskelfasern (BINTLIFF u. WALKER, 1960 [5]; WALKER 1962 [73]) oder aus dedifferenzierten Myonuklei nicht geschädigter Muskelfasern der unmittelbaren Muskelnachbarschaft (BARBERIE, 1970 [4]; KARPATI et al., 1974 [34]; REZNIK, 1969 [54]; STEEN, 1970 [67]) entstehen; ferner könnten sie sich aus überlebenden Satellitenzellen innerhalb der nekrotischen Muskelfaserareale entwickeln (CHURCH et al., 1966 [12]; KARPATI et al., 1974 [34]; MUIR et al., 1965 [47]; SHAFIQ, 1970 [64]; SHAFIQ et al., 1967 [65]). Schließlich könnten sie mononukleären Bindegewebszellen entstammen, die sich nach einer ischämisch induzierten Kapillarproliferation als ehemalige Perizyten von der Kapillarwand lösten, um frei in das nekrotische Muskelgebiet zu wandern (FREUND-MÖLBERT u. KETELSEN, 1973 [21]). Unabhängig von ihrer Her-

kunft fusionieren die Zytoplasmamembranen vieler Myoblasten entlang den als Leitschienen erhaltenen Muskelfaserbasalmembranen (CARLSON, 1973 [9]; MÄKITIE u. TERÄVÄINEN, 1977 [40]) zu mehrkernigen Myotuben (BINTLIFF u. WALKER, 1960 [5]; CARLSON, 1973 [9]; FREUND-MÖLBERT u. KETELSEN, 1973 [21]; WALKER, 1962 [73]). Deren Differenzierung zu einzelnen, neuen Muskelfasern ist ultrastrukturellen Untersuchungen zufolge nach etwa 18 Tagen abgeschlossen. Dagegen sind histochemische Veränderungen wie Fasertypengruppierung als Ausdruck der Reinnervation bis zur 28. postischämischen Woche zu erkennen (MÄKITIE u. TERÄVÄINEN, 1977 [41]).

Notwendige Voraussetzung der Muskelfaserregeneration aus den Myoblasten ist eine ausreichende Blutversorgung (BINTLIFF u. WALKER, 1960 [5]). Da neben den Muskelfasern auch die Kapillaren nach einer Ischämiedauer von 6 Stunden, die im Embolisationsexperiment regional gegeben ist, autolytisch zerfallen (MÄKITIE, 1977 [39]), muß die Muskelfaserregeneration durch eine Kapillarneubildung gewährleistet werden. Übereinstimmend mit den vorliegenden Ergebnissen läßt sich nach 8 bis 30 Tagen im Regenerationsgebiet morphologisch und mikroangiographisch (MÄKITIE, 1977 [39]) wie auch radioautographisch (WALKER, 1973 [10]) eine starke Kapillarproliferation feststellen, die dem Antransport von Phagozyten, der Adaptation an den hohen Energiebedarf eines Regenerationssystems (MÄKITIE, 1977 [39]) und eventuell der Verbreitung multipotenter, einkerniger Kapillarperizyten als Myoblastenvorstufen dient (FREUND-MÖLBERT u. KETELSEN, 1973 [21]). Ein hauptlimitierender Faktor für das Ausmaß der Regeneration ischämisch geschädigter Muskelfaserareale stellt die räumliche und zeitliche Unterbrechung der Myoblastenvorstufe von der Gefäßver-

sorgung dar (CARLSON, 1973 [9]).

Die Ergebnisse der topographischen Abhängigkeit zwischen ischämischen Muskelfaserarealen und embolischen Gefäßverschlüssen der terminalen Strombahn lassen sich auf die Frage hin überprüfen, ob die scharf begrenzten, geschädigten Muskelfaserareale bei der kindlichen Polymyositis (BANKER u. VICTOR, 1966 [3]) und in den frühen Stadien der DUCHENNE'schen Muskeldystrophie (CAZZATO, 1968 [11]; HATHAWAY, ENGEL u. ZELLWEGER, 1970 [27]; MENDELL, ENGEL u. DERRER, 1972 [43]) durch Verschlüsse der terminalen Strombahn zu erklären sind.

Bei der kindlichen Polymyositis finden sich degenerativ veränderte Muskelfaserareale von der Größe eines oder mehrerer Faszikel, innerhalb derer die nekrotischen Muskelfaserzonen hauptsächlich am Faszikelrand liegen (BANKER, 1975 [2]; CARPENTER et al., 1976 [10]). In der Umgebung der degenerierten Muskelfaserareale sind die Kapillarendothelien hyperplastisch verdickt und engen das Kapillarlumen entweder ein oder verschließen es (BANKER, 1975 [2]). Auch in den anderen intramuskulären Gefäßen besteht eine Hyperplasie der Endothelzellen. Die Kapillaren und Arteriolen enthalten außerdem multiple thrombotische Verschlüsse. Aus den obstruktiven Gefäßveränderungen und der Beobachtung, daß die Gefäßveränderungen bei der kindlichen Polymyositis zeitlich vor den Muskelfaserveränderungen auftreten, wurde auf eine ischämische Genese der degenerativen Muskelfaserveränderungen geschlossen (BANKER, 1975 [2]; BANKER u. VICTOR, 1966 [3]; BOYLAN u. SOKOLOFF, 1960 [6]; CARPENTER et al., 1976 [10]; JERUSALEM et al., 1974 a[33]). In dem hier durchgeführten Embolisationsexperiment entstanden Muskelinfarkte von ähnlicher Größe wie bei der kindlichen Polymyositis, wobei eine bevorzugte Lage der nekrotischen Muskelfasern am Faszikelrand nicht festzustellen war. Einzelfaser-

nekrosen, die für die Erwachsenenform der Polymyositis charakteristisch sind (BANKER, 1975 [2], CARPENTER et al., 1976 [10]) und nach OSHIMA et al. (1979) [49] für eine primäre Muskelfaserschädigung sprechen, wurden in der vorliegenden Arbeit ebenso wie von HATHAWAY, ENGEL und ZELLWEGER [27] beobachtet. Damit wurde die Möglichkeit der ischämischen Entstehung von Einzelfasernekrosen gezeigt.

Im Embolisationsexperiment sind für die Entstehung der Muskelinfarkte von Faszikelgröße neben den embolischen Kapillarverschlüssen hauptsächlich die embolischen Verschlüsse von Arteriolen mit einem Durchmesser von 20 - 40 µm verantwortlich. Eine ähnliche Verschlußkonstellation ist auch bei der kindlichen Polymyositis denkbar, da sich auf den primär geschädigten Endothelzellen in Kapillaren und Arteriolen Abscheidungsthromben entwickeln können, die zu multiplen Kapillar- und Arteriolenverschlüssen führen (BANKER, 1975 [2]).

Im Unterschied zum Embolisationsexperiment besteht bei der kindlichen Polymyositis eine nur spärliche Muskelfaserregeneration (BANKER, 1975 [2]; OSHIMA et al., 1979 [49]). Die Regeneration der ischämisch geschädigten Muskelfasergruppen ist im vorliegenden Embolisationsexperiment am 8. Tag nach der Embolisation um so weiter fortgeschritten, je kleiner die Muskelfasergruppe ist. Bei der kindlichen Polymyositis könnte die durch Endothelzellnekrose stark verminderte Kapillarzahl am Faszikelrand (CARPENTER et al., 1976 [10]), wo die stärksten Muskelfaserveränderungen auftreten, eine mangelnde kollaterale Blutversorgung erklären, so daß nur eine geringe Muskelfaserregeneration stattfinden kann. Dafür spricht auch, daß die für die Erwachsenenform der Polymyositis charakteristischen nekrotischen Einzelfasern durch die günstigeren

Bedingungen der kollateralen Blutversorgung regenerieren (CARPENTER et al., 1976 [10]).

Die vorliegenden Ergebnisse unterstützen die Vermutung über die ischämische Entstehung der degenerierten Muskelfaserareale bei der kindlichen Polymyositis, wobei die Ischämieursache in einer Kapillarzerstörung durch Endothelzellendegeneration (CARPENTER et al., 1976 [10]; JERUSALEM et al., 1974a[33]) und in multiplen thrombotischen Gefäßverschlüssen (BANKER, 1975 [2]) liegen könnte.

Die histopathologischen Befunde der DUCHENNE'schen Muskeldystrophie deutete CAZZATO (1968) [11] als Folge des Zusammenwirkens einer Störung der terminalen Strombahn mit zusätzlichen Faktoren, die den Nährstoffaustausch zwischen Muskelfaser und Blutbahn behindern. Solche sind u.a. eine Vermehrung des Endomysium internum, eine Verdickung des perizellulären Retikulinfasergerüstes und eine Ablagerung von Substanzen im interzellulären Raum. MENDELL, ENGEL und DERRER (1972) [43] erzeugten bei Ratten durch Aortenligatur mit zusätzlicher Applikation vasokonstriktiver Substanzen wie Serotonin und Noradrenalin die charakteristischen histopathologischen Bilder früher Stadien der DUCHENNE'schen Muskeldystrophie. Sie erklärten den Befund durch die Erzeugung einer funktionellen Ischämie, die sich in einem verminderten Blutfluß ohne histologisch sichtbare Gefäßveränderungen manifestierte und zeitlich mit Serumenzymanstiegen korrelierte, die dem Enzymprofil von Patienten mit DUCHENNE'scher Muskeldystrophie ähnelten. Schließlich erhielten auch HATHAWAY, ENGEL und ZELLWEGER 1970 [27] durch arterielle Mikroembolisation histopathologische Bilder, die bestimmten Stadien der DUCHENNE'schen Muskeldystrophie ähnelten.

Für die Entstehung der frühen Muskelfaserveränderungen der DUCHENNE'schen Muskeldystrophie werden neben der Ischämie einige andere ätiologischen Faktoren diskutiert (JERUSALEM, 1976 [70]). Zur Zeit wird ein Plasmamembrandefekt als primäre Ursachen der Muskelfasernekrosen vermutet (MOKRI u. ENGEL, 1975 [44]; SCHOTLAND et al., 1977 [60]). Die vorliegenden Ergebnisse schließen eine ischämische Entstehung der nekrotischen oder regenerierenden Muskelfaserareale in den frühen Stadien der DUCHENNE'schen Muskeldystrophie jedoch nicht aus.

Die scharfe Begrenzung kleiner, geschädigter Muskelfaserareale, wie sie auch in den frühen Stadien der DUCHENNE'schen Muskeldystrophie gefunden wird, entsteht im Embolisationsexperiment durch den Ausschluß eines oder mehrerer nebeneinander verlaufender Kapillarsysteme, die räumlich gegeneinander versetzt von verschiedenen Arteriolen versorgt werden. Das embolisch verschlossene Kapillarsystem einer Arteriole kann offensichtlich nicht von den benachbart gelegenen, unverschlossenen Kapillarsystemen anderer Arteriolen kollateral mit Blut versorgt werden. Die Größe der für das Frühstadium der DUCHENNE'schen Muskeldystrophie charakteristischen nekrotischen und regenerierenden Muskelfasergruppen würde in unserem Embolisationsmodell Verschlüssen im Bereich der Kapillaren, der präkapillären und terminalen Arteriolen entsprechen. Die Lokalisation der beiden zuletzt genannten Abschnitte der terminalen Strombahn läßt an die hauptsächlich dort gelegenen Regulationsmechanismen des Gefäßsystems denken. Vitalmikroskopische Untersuchungen veranlaßten ERIKSSON und LISANDER (1972) [18] dazu, diesen Bereich wegen seiner ausgeprägten Reagibilität auf Sympathicusstimulation und vasoaktiven Substanzen als "precapillary sphincter regions" aufzufassen. Sie konnten durch

elektrische Sympathicusstimulation komplette Verschlüsse von präkapillären Gefäßlumina erzeugen, die einen Durchblutungsstillstand in jeweils einer nachgeschalteten Gruppe von Kapillaren zur Folge hatten. Dieser Befund unterstützt die Vermutung CAZZATOS (1968) [11], daß eine Störung der Mikrozirkulation infolge Fehlfunktion der präkapillären Sphinkteren oder intermittierender Spasmen der Arteriolen der erste Schritt in der langen Pathogenese der DUCHENNE'schen Muskeldystrophie sein könnte. Die präkapilläre Dysregulation der terminalen Strombahn, z.B. infolge eines gestörten Katecholaminstoffwechsels (CAZZATO, 1968 [11]) berücksichtigt auch den Zeitfaktor, der bei der Entstehung ischämischer Muskelfaserveränderungen von Bedeutung sein muß. Entstünden die Gefäßverschlüsse chronisch über einen längeren Zeitraum, so wäre zu erwarten, daß die entsprechenden Versorgungsgebiete von unverschlossenen benachbarten Gefäßen kollateral versorgt werden. Folglich sind akute Gefäßverschlüsse der terminalen Strombahn von mindestens 4 - 6 Stunden Dauer zu erwarten, wenn eine vaskuläre Insuffizienz die primäre Ursache der histopathologischen Bilder der DUCHENNE'schen Muskeldystrophie sein soll. Da diese Gefäßverschlüsse entsprechend der histologischen Verteilung der geschädigten Muskelfasergruppen bei der DUCHENNE'schen Muskeldystrophie dann vermutlich disseminiert und episodisch auftreten würden, wäre eine meßbare Verminderung des muskulären Blutflusses, bestimmt mit der ^{133}Xe-Methode, nicht zu erwarten, was den Befunden von PAULSON et al. (1974) [50] bei Untersuchungen an Patienten mit DUCHENNE'scher Muskeldystrophie entspricht. Da mit der Bestimmung des muskulären Blutflusses sicherlich nicht die wenigen aktuell verschlossenen Gefäße der terminalen Strombahn erfaßt

werden, darf die von BOYSEN und ENGEL (1975)[7] gefundene Diskrepanz zwischen dem unveränderten muskulären Blutfluß bei an DUCHENNE'scher Dystrophie erkrankten Patienten und dem verminderten muskulären Blutfluß nach der Embolisation eines muskulären Gefäßsystems wohl nicht als Argument gegen die vaskuläre Pathogenese der DUCHENNE'schen Muskeldystrophie interpretiert werden. Auch das Fehlen einer Claudicatio intermittens würde wegen des disseminiert episodischen Auftretens der Gefäßverschlüsse nicht gegen diese vaskuläre Pathogenese sprechen. Das fluktuierende Verhalten von Muskelfaserenzymen im Serum bei an DUCHENNE'scher Muskeldystrophie erkrankten Patienten ähnelte in der bereits oben angeführten Untersuchung von MENDELL, ENGEL und DERRER (1972)[43] dem Serumenzymmuster nach wiederholter Erzeugung von Episoden funktioneller Ischämie.

Die morphometrische Untersuchung der terminalen Strombahn von an DUCHENNE'scher Muskeldystrophie erkrankten Patienten durch JERUSALEM, ENGEL und GOMEZ (1974) [32] läßt keine eindeutigen topographischen Beziehungen zwischen degenerierenden Muskelfasern und den in der DUCHENNE'schen Muskeldystrophie häufig zu findenden Arteriolen mit mehrfacher Basalmembran erkennen. Dennoch sind funktionelle Ischämieepisoden nicht auszuschließen und könnten sogar die Basalmembranverdopplung der kleinen Arteriolen, Kapillaren und Venolen als Folge von wiederholter Degeneration und Regeneration erklären (VRACKO u. BENDITT, 1972 [72]; JERUSALEM et al., 1974 a [33]).

Die genaue Untersuchung der topographischen Beziehungen zwischen ischämischen Muskelfaserveränderungen und embolischen Gefäßverschlüssen erbrachte keine Argumente gegen die ischämische

Entstehung der Muskelfaserveränderungen bei der kindlichen Polymyositis und der DUCHENNE'schen Muskeldystrophie, wobei sich beide Erkrankungen möglicherweise durch ihre Ischämieursache unterscheiden.

5. Zusammenfassung

Bei 34 Sprague-Dawley-Ratten wurde eine Suspension von 25-µm-Emboli (Dow Latex Particles) in die rechte a. iliaca communis injiziert. Dadurch entstanden in den Muskeln der rechten Hinterextremität Einzelfasernekrosen, Fasergruppennekrosen und große Infarkte, die sich von den unveränderten Muskelfasern scharf abgrenzten. Die topographischen Beziehungen zwischen den experimentell-embolischen Muskelfaserarealen und dem zugehörigen Gefäßsystem wurden in vollständigen Querschnittserien vom m. gastrocnemius und m. soleus untersucht und in maßstabsgetreuen Graphiken rekonstruiert. Aus den Beobachtungen ließen sich folgende pathogenetische Prinzipien der Entstehung ischämischer Muskelfaserveränderungen ableiten.

1. Isolierte Verschlüsse terminaler Arteriolen erzeugen infolge einer ausreichenden kapillären Kollateralversorgung keine ischämischen Muskelfaserveränderungen.

2. Eine segmentale Einzelfasernekrose entsteht erst dann, wenn der kapilläre Blutzufluß proximal und distal der geschädigten Muskelfaserstrecke durch die embolischen Verschlüsse mindestens zweier, in Muskelfaserlängsrichtung aufeinanderfolgender Arteriolenäste blockiert ist. Dadurch wird die kapilläre Kollateralversorgung behindert.

3. Die Länge eines ischämisch geschädigten Muskelfaserareals hängt von der Zahl der in Muskelfaserlängsrichtung aufeinanderfolgenden verschlossenen Gefäße ab. Bei Einzelfasernekrosen endet die segmentale Schädigungsstrecke mit den Schnitthöhen der Verschlüsse, bei Fasergruppennekrosen reicht die Schädigungsstrecke in Ab-

hängigkeit von ihrer Größe unterschiedlich weit nach proximal und distal über die letzten Gefäßverschlüsse hinaus. Die kollaterale Blutversorgung der Muskelfasern im Randgebiet der nekrotischen Schädigungsstrecke erfolgt durch die in Muskelfaserlängsrichtung nächstfolgenden unverschlossenen Arteriolen. Wenn die Äste dieser Arteriolen teilweise embolisiert sind, so kann man infolge der schlechteren kollateralen Blutversorgung eine längere Schädigungsstrecke beobachten.

4. Der Durchmesser des geschädigten Muskelfaserareals ist abhängig von der Anzahl und/oder dem Kaliber der embolisch verschlossenen Gefäße auf jeweils einer Schnitthöhe.

5. Der Abstand zwischen geschädigten Muskelfasern und embolischen Verschlüssen ergibt sich aus dem Kaliber der jeweils verschlossenen Gefäße. Je größer der Durchmesser des nekrotischen Muskelfaserareals ist, desto größer ist auch das Kaliber der embolisch verschlossenen Gefäßäste und desto weiter liegen geschädigte Muskelareale und embolische Verschlüsse auseinander. Demgegenüber liegen Einzelfasernekrosen und die verantwortlichen embolischen Verschlüsse im Kapillarbereich eng nebeneinander.

6. Große Infarkte sind im Embolisationsexperiment die Folge einer massiven Embolisation vieler benachbarter Gefäße. Sie waren nur in weißen Muskeln zu finden und nicht im roten m. soleus. Diese Verteilung könnte durch die unterschiedliche anatomische Anordnung der großen zuführenden Gefäße bedingt sein.

Die Serienschnittuntersuchung im 8-Tage-Stadium zeigt deutlich, daß die Regeneration der nekrotischen Muskelfasern von Zonen mit unverschlossenen oder sekundär rekanalisierten Gefäßästen ausgeht, während die Muskelfasern in der Nachbarschaft komplett verschlossener Gefäßäste nekrotisch bleiben. Somit ist die Regeneration der Muskelfasern abhängig vom Gefäßsystem, das ihre Phagozytose und Restitution bestimmt.

Die Muskelfaserschäden nach experimenteller Mikroembolisation zeigen formalpathogenetische Ähnlichkeiten mit herdförmigen Faserschäden oder Einzelfasernekrosen in frühen Stadien der Polymyositis vor allem des Kindesalters, eventuell auch mit bestimmten herdförmigen Muskelfaserveränderungen bei der DUCHENNE'schen Muskeldystrophie, bei der ebenfalls eine ischämische Pathogenese diskutiert worden ist.

6. LITERATURVERZEICHNIS

1) ALLBROOK, D.B.
An electron microscopic study of regenerating skeletal muscle.
Journal of Anatomy 96, 137 - 152 (1962)

2) BANKER, B.Q.
Dermatomyositis of childhood.
Journal of Neuropathology and Experimental Neurology 34, 46 - 75 (1975)

3) BANKER, B.Q., VICTOR, M.
Dermatomyositis (systemic angiopathy) of childhood.
Medicine (Baltimore) 45, 261 - 288 (1966)

4) BARBERIE, M.E.
The formation of presumptive myoblasts in injured amphibian skeletal muscle.
In: Regeneration of striated muscle and myogenesis. A. MAURO, S.A. SHAFIQ and A.T. MILHORAT, eds. Excerpta medica, Amsterdam, S. 267 - 270 (1970)

5) BINTLIFF, S., WALKER, B.E.
Radioautographic study of skeletal muscle regeneration.
American Journal of Anatomy 106, 233 - 245 (1960)

6) BOYLAN, R.C., SOKOLOFF, L.
Vascular lesions in dermatomyositis.
Arthritis and Rheumatism 39, 379 - 386 (1960)

7) BOYSEN, G., ENGEL, A.G.
Effects of microembolization on the skeletal muscle blood flow.
A critique of the microvascular occulusion modell of Duchenne dystrophy.
Acta neurologica scandinavia 52, 71 - 80 (1975)

8) BRASCH, J.C.
Neurovascular hila of limb muscles.
Livingstone, Edinburgh, London (1955)

9) CARLSON, B.M.
The regeneration of skeletal muscle - a review.
American Journal of Anatomy 137, 119 - 150 (1973)

10) CARPENTER, S., KARPATI, G., ROTHMAN, S., WATTERS, G.
The childhood type of dermatomyositis.
Neurology 26, 952 - 962 (1976)

11) CAZZATO, G.
Considerations about a possible role played by connective tissue proliferation and vascular disturbances in the pathogenesis of progressive muscular dystrophy.
European Neurology 1, 158 - 179 (1968)

12) CHURCH, J.C.T., NOROUHA, R.F.X., ALLBROOK, D.B.
Satellite cells and skeletal muscle regeneration.
British Journal of Surgery 53, 638 - 642 (1966)

13) DAHLBÄCK, L.O., RAIS, O.
Morphologic changes in striated muscle following ischemia.
Acta chirurgica scandinavia 131, 430 - 440 (1966)

14) DESCARRIES, L., SCHRÖDER, J.M.
Fixation du tissu nerveux par perfusion a grand débit. Journal Microscopie 7, 281 - 286 (1968)

15) DUNANT, J.H., EDWARDS, W.S.
Small vessel occlusion in the extremity after various periods of arterial obstruction: An experimental study.
Surgery 73, 2, 240 - 245 (1973)

16) ERIKSSON, E., ANDERSON, W.A., REPLOGLE, R.L.
Effects of prolonged ischemia on muscle microcirculation in the cat.
Surgical Forum 25, 254 - 255 (1974)

17) ERIKSSON, E., LISANDER, B.
Changes in precapillary resistance in skeletal muscle vessels studied by intravital microscopy.
Acta physiologica scandinavia 84, 295 - 305 (1972)

18) ERIKSSON, E., LISANDER, B.
Low flow states in the microvessels of skeletal muscle in cat.
Acta physiologica scandinavia 86, 202 - 210 (1972)

19) ERIKSSON, E., MYRHAGE, R.
Microvascular dimensions and blood flow in skeletal muscle.
Acta physiologica scandinavia 86, 211 - 222 (1972)

20) FOLKOW, B., HALICKA, H.D.
A comparison between "red" and "white" muscle with respect to blood supply, capillary surface area and oxygen uptake during rest and exercise.
Microvascular Research 1, 1 - 14 (1968)

21) FREUND-MÖLBERT, E., KETELSEN, U.P.
The regeneration of the human striated muscle cell.
Beiträge zur Pathologie 148, 35 - 54 (1973)

22) HAMMERSEN, F.
Das Gefäßmuster der Skelettmuskulatur. In: Probleme der Haut- und Muskeldurchblutung.
Bad Oeynhausener Gespräche VI (Oktober 1962), Springer 1964

23) HAMMERSEN, F.
Licht- und elektronenmikroskopische Studien an den Blutgefäßen der Skelettmuskulatur.
Fortschritte der Medizin (85. Jahrgang) 19, 801 - 804 (1967)

24) HANZLIKOVÁ, V., SCHIAFFINO, S.
Mitochondrial changes in ischemic skeletal muscle.
Journal of Ultrastructure Research 60, 121 - 133 (1977)

25) HARMAN, J.W.
A histological study of skeletal muscle in acute ischemia.
American Journal of Pathology 23, 551 - 565 (1947)

26) HARMAN, J.W., GWINN, R.P.
The recovery of skeletal muscle fibers from acute ischemia as determined by histologic, and chemical methods.
American Journal of Pathology 25, 741 - 755 (1949)

27) HATHAWAY, P.W., ENGEL, W.K., ZELLWEGER, H.
Experimental myopathy after microarterial embolization.
Comparison with childhood x-linked pseudohypertrophic muscular dystrophy.
Archive of Neurology 22, 365 - 378 (1970)

28) HEBEL, R.
Anatomy of the Laboratory Rat.
Williams & Wilkins, Baltimore (1976)

29) HEFFNER, R.R., BARRON, S.A.
The early effects of ischemia upon skeletal muscle mitochondria.
Journal of the Neurological Sciences 38, 295 - 315 (1978)

30) HOLTZER, H., MARSHALL Jun., J.M., FINCK, H.
An analysis of myogenesis by the use of fluorescent antimyosin.
Journal of Biophysical and Biochemical Cytology 3, 705 (1957)

31) JERUSALEM, F.
Hypotheses and recent findings concerning aetiology and pathogenesis of the muscular dystrophies.
Journal of Neurology 213, 155 - 162 (1976)

32) JERUSALEM, F., ENGEL, A.G., GOMEZ, M.R.
Duchenne dystrophy. I. Morphometric study of the muscle microvasculature.
Brain 97, 115 - 122 (1974)

33) JERUSALEM, F., RAKUSA, M., ENGEL, A.G., MACDONALD, R.D.
Morphometric analysis of skeletal muscle capillary ultrastructure in inflammatory myopathies.
Journal of Neurological Sciences 23, 391 - 402 (1974 a)

34) KARPATI, G., CARPENTER, S., MELMED, C., EISEN, A.A.
Experimental ischemic myopathy.
Journal of the Neurological Sciences 23, 129 - 161 (1974)

35) KASPAR, K., WIESMANN, K., MUMENTHALER, M.
Necrosis and regeneration of the tibialis anterior muscle in rabbit. I: Histological changes following the ligation of the tibialis anterior artery.
Archive of Neurology 21, 363 - 372 (1969)

36) KELTS, K.A., KAISER, K.K.
Experimental ischemic myopathy.
Effects of aortic ligation and serotonin.
Journal of the Neurological Sciences 40,
23 - 27 (1979)

37) KROGH, A.
Number and distribution of capillaries in
muscles with calculations of oxygen pressure
head necessary for supplying the tissue.
Journal of Physiology 52, 409 (1918/19)

38) LE GROS CLARK, W.E., BLOMFIELD, L.B.
The efficiency of intramuscular anastomoses
with observations on the regeneration of
devascularized muscle.
Journal of Anatomy 79, 15 - 32 (1945)

39) MÄKITIE, J.
Microvasculature of rat striated muscle after
temporary ischemia.
Acta neuropathologica (Berlin) 37, 247 - 253
(1977)

40) MÄKITIE, J., TERÄVÄINEN, H.
Histochemical studies of striated muscle after
temporary ischemia in the rat.
Acta neuropathologica (Berlin) 37, 101-109 (1977)

41) MÄKITIE, J., TERÄVÄINEN, H.
Ultrastructure of striated muscle of the rat
after temporary ischemia.
Acta neuropathologica (Berlin) 37, 237-245 (1977)

42) MAURO, A.
Satellite cell of skeletal muscle fibers.
Journal of Biophysical and Biochemical Cytology 9,
493 - 495 (1961)

43) MENDELL, J.R., ENGEL, W.K., DERRER, E.C.
Increased plasma enzyme concentrations in rats with functional ischemia of muscle provide a possible model of Duchenne muscular dystrophy.
Nature 239, 522 - 524 (1972)

44) MOKRI, B., ENGEL, A.G.
Duchenne dystrophy: Electron microscopic findings pointing to a basic or early abnormality in the plasma membrane of the muscle fiber.
Neurology 25, 1111 - 1120 (1975)

45) MOORE, D.H., RUSKA, H., COPENHAVER, W.M.
Electron microscopic and histochemical observations of muscle degeneration after tourniquet.
Journal of Biophysical and Biochemical Cytology 2, 755 - 763 (1956)

46) MÜLLER, F.
Herz- und Kreislaufwerte von normalen Ratten verschiedenen Alters.
Pflügers Archiv für Physiologie 258, 358 - 365 (1954)

47) MUIR, A.R., KANJI, A.H.M., ALLBROOK, D.
The structure of the satellite cells in skeletal muscle.
Journal of Anatomy 99, 435 - 444 (1965)

48) MYRHAGE, R.
Microvascular supply of skeletal muscle fibers. A microangiographic, histochemical and intravital microscopic study of hind limb muscles in rat, rabbit and cat.
Acta orthopaedica scandinavia, Supplementum No. 168 (1977)

49) OSHIMA, Y., BECKER, L.E., ARMSTRONG, D.L.
An electron microscopic study of childhood dermatomyositis.
Acta neuropathologica (Berlin) 47, 189 - 196 (1979)

50) PAULSON, O.B., ENGEL, A.G., GOMEZ, M.R.
Muscle blood flow in Duchenne type muscular dystrophy, limb-girdle dystrophy, polymyositis, and in normal controls.
Journal of Neurology, Neurosurgery and Psychiatry 37, 685 - 690 (1974)

51) PLYLEY, M.J., GROOM, A.C.
Geometrical distribution of capillaries in mammalian striated muscle.
American Jcurnal of Physiology 228, 1376 - 1383 (1975)

52) RANVIER, L.
Note sur les vaisseaux sanguins et la circulation dans les muscles rouges.
Archives de physiologie normale et pathologique I: 446 - 450 Paris (1874)

53) REIS, D.J., WOOTEN, G.F., HOLLENBERG, M.
Differences in nutrient blood flow of red and white skeletal muscle in the cat.
American Journal of Physiology 213, 592 - 596 (1967)

54) REZNIK, M.
Origin of myoblasts during skeletal muscle regeneration.
Laboratory Investigations 20, 353 - 363 (1969)

55) RHODIN, J.A.G.
The ultrastructure of mammalian arterioles and precapillary sphincters.
Journal of Ultrastructure Research 18, 181 - 223 (1967)

56) ROMANUL, F.C.A.
Capillary supply and metabolism of muscle fibers.
Archive of Neurology 12, 497 - 509 (1965)

57) ROMEIS, B.
Mikroskopische Technik.
16. Aufl., München (Oldenbourg) (1968)

58) SALMON, M., DOR, J.
Artères des muscles des membres et du tronc.
Masson, Paris (1933)

59) SAUNDERS, R.L., LAWRENCE, E.J., MACIVER, D.A., NEMETHY, N.
The anatomic basis of the peripheral circulation in man on the concept of the macromesh and micromesh as illustrated by the blood supply of muscle in man. In: REDISH, L., TANGO, F., SAUNDERS, Ch., Peripheral circulation in health and desease.
Grume & Stratton, New York (1957)

60) SCHOTLAND, D.L., BONILLA, E., VAN METER, M.
Duchenne dystrophy: Alteration in muscle plasma membrane structure.
Science 196, 1005 - 1007 (1977)

61) SCHRÖDER, J.M.
Die Hyperneurotisation Büngnerscher Bänder bei der experimentellen Isoniazid-Neuropathie: Phasenkontrast- und elektronenmikroskopische Untersuchungen.
Virchows Archiv, Abteilung B Zellpathologie 1, 131 - 156 (1968)

62) SCHRÖDER, J.M., TZONOS, T.
Zur Manifestationszeit und Chronologie der Hirngewebsveränderungen bei experimentell-embolischen Mikroinfarkten.
Deutsche Zeitschrift für Nervenheilkunde 192, 69 - 94 (1967)

63) SELYE, H.
A muscular dystrophy induced by cold following restriction of the arterial blood supply.
Experientia 21, 610 - 611 (1965)

64) SHAFIQ, S.A.
Satellite cells and fiber nuclei in muscle regeneration. In: Regeneration of striated muscle and myogenesis.
A. MAURO, S.A. SHAFIQ, A.T. MILHORAT, eds.
Excerpta medica, S. 122 - 132, Amsterdam (1970)

65) SHAFIQ, S.A., GORYCKI, M.A., MILHORAT, A.T.
An electron microscopic study of regeneration and satellite cells in human muscle.
Neurology 7, 567 - 575 (1967)

66) SPALTEHOLZ, W.
Die Verteilung der Blutgefäße im Muskel.
Abhandlung der Königlichen Sächsischen Gesellschaft der Wissenschaften, Mathematische Physikalische Classe 14, 507 - 535 (1888)

67) STEEN, T.P.
Cell differentiation during salamander limb regeneration. In: Regeneration of skeletal muscle and myogenesis. A. MAURO, S.A. SHAFIQ and A.T. MILHORAT, eds.
Excerpta medica, Amsterdam, S. 73 - 90 (1970)

68) STINGL, J.
Zur Frage der Gefäßversorgung der Skelettmuskulatur.
Acta anatomica 76, 488 - 504 (1970)

69) STINGL, J.
Die Architektonik des terminalen Gefäßbettes der Skelettmuskeln von Katze, Ratte und Meerschweinchen.
Anatomischer Anzeiger 129, 512 - 522 (1971)

70) STINGL, J.
Fine structure of precapillary arterioles of skeletal muscle in the rat.
Acta anatomica 96, 196 - 205 (1976)

71) TZONOS, T.
Über eine neue Methode zur Erzeugung von stereotypen Mikroembolien im Gehirn der Katze.
Acta neuropathologica 3, 392 - 397 (1964)

72) VRACKO, R., BENDITT, E.P.
Basal lamina: the scaffold for orderly cell replacement.
Journal of Cell Biology 55, 406 - 419 (1972)

73) WALKER, B.E.
The origin of myoblasts and the problem of dedifferentiation.
Experimental Cell Research 30, 80 - 92 (1962)

Danksagung

Herrn Prof. Dr. med. J.M. Schröder danke ich für die Überlassung des Themas und die wissenschaftliche Beratung.

Für die arbeitsreiche Anfertigung der Zeichnungen möchte ich mich bei meinem Freund Herrn Dr. med. K.-P. Scherhag herzlich bedanken.

Lebenslauf

Am 04.02.1954 wurde ich als Sohn des damaligen technischen Bundesbahninspektors Rudolf Lang und seiner Ehefrau Hildegard, geb. Wahrheit, in Sulzbach/Saar geboren.

Von 1960 - 1964 besuchte ich die Volksschule in Sulzbach/Saar, anschließend das humanistische Gymnasium Kolleg St. Blasien in St. Blasien/Schwarzwald, wo ich am 14.06.1972 die Reifeprüfung ablegte.
Zum Wintersemester 1972/73 begann ich an der Universität Saarbrücken das Studium der Fächer Chemie und Biologie (Studiengang für das höhere Lehramt) und wechselte zum Sommersemester 1973 zum Studium der Humanmedizin an die Johannes-Gutenberg-Universität Mainz. Dort bestand ich nach der neuen Approbationsordnung am 27.08.1974 die Ärztliche Vorprüfung, am 29.08.1975 den ersten Abschnitt der ärztlichen Prüfung und am 26.08.1977 den zweiten Abschnitt der ärztlichen Prüfung.
Das Praktische Jahr absolvierte ich im Stadtkrankenhaus Worms. Dort bestand ich am 24.10.1978 den dritten Abschnitt der ärztlichen Prüfung und erhielt am 0.1.12.1978 die Approbation zum Arzt.

Vom 01.01. - 31.12.1979 war ich als Assistenzarzt im Department für Anästhesiologie der Universität Ulm zur Facharztweiterbildung tätig.

Am 07.01.1980 wurde ich zur Bundeswehr einberufen und bin seit dem 04.02.1980 als Sanitätsoffizier auf Zeit im Bundeswehrzentralkrankenhaus Koblenz, Abteilung Anästhesie und Intensivpflege, tätig. Am 06.07.1980 verlobte ich mich mit meiner Braut Elisabeth Jung.